当院で経験した急性腹症

せいてつ記念病院　放射線科
猪又健良　駒木俊明　菅野徳光　菊地憲一

２０１２．８．１８第２０回CT研究会

[はじめに]

当院に常勤の放射線科医がいないため月に3回程度、１泊2日で岩手医大循環器センターの吉岡准教授が来院してMRIの読影と院内常勤医からの相談を、CTに関しては15件を上限に1週間分を取りまとめて岩手医大循環器センターの田中良一先生に郵送し、読影をお願いしている。したがって、全症例に即時読影レポートがつく訳ではなく、院内の常勤医が画像診断をするケースも少なくない。

今回はそのような環境下で経験した急性腹症について報告する。

[症例１]

・87歳　女性

・2011．12．19　吐血にて来院

・胃カメラ　逆流性食道炎、胃炎認める

・胃内に便汁認めたため、イレウス疑い

・12．20　1回目CT(P)施行

12．19　来院時　血液データ

白血球　15880H

赤血球　502H

ビリルビン　0．65

Bun　　103．3H

Cr　2．80H

CRP　11．10H

アミラーゼ　299H

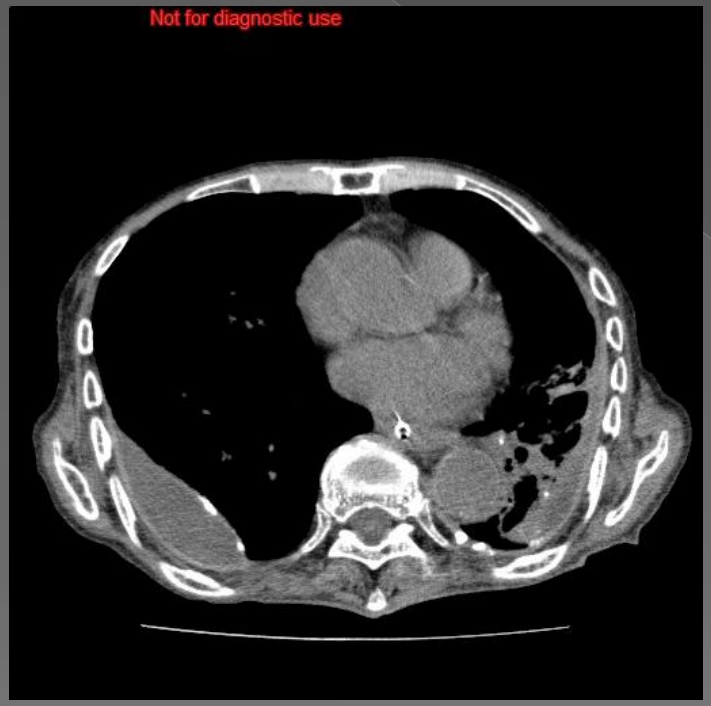

・12. 20　1回目CT(P)

Dr　コメント

・腸内ガス　　イレウス（＋）

・Tumorはっきりせず
　（☆左閉鎖孔にヘルニアあり）

・12. 20　1回目CT(P)

Dr　コメント

・腸内ガス　　イレウス（＋）

・Tumorはっきりせず
（☆左閉鎖孔にヘルニアあり）

・12．26　TCF施行　diveのみ

・12．30頃より腹部膨満感増悪

・1．5より腹痛出現

・2回目CT(CE)施行

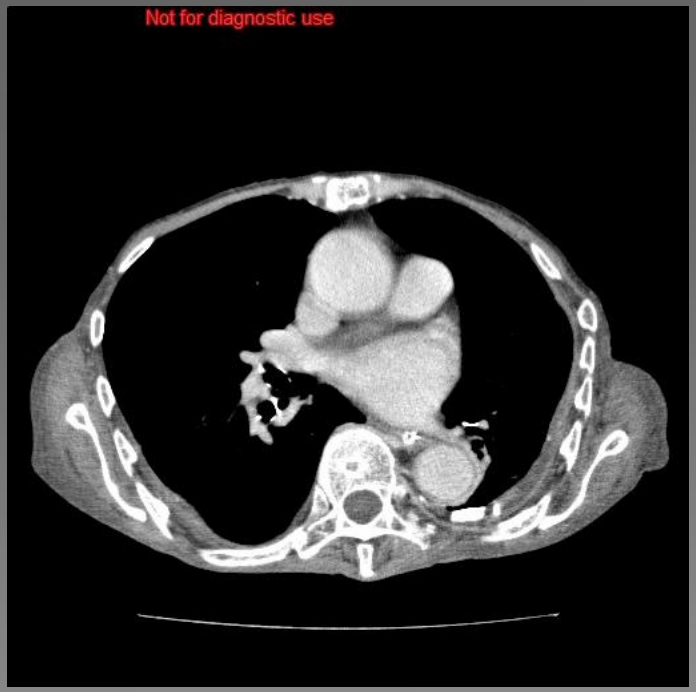

・閉鎖孔ヘルニア

・ひどい状態

・地域の基幹病院に搬送
↓
緊急手術

[CT画像]

COR

SAG

技師からのアピール不足？

[症例2]

血液データ

白血球数	12480
LDH	190
γ-GTP	90
ビリルビン	0.72
CRP	3.88

・84歳　女性　老健入所者

・7.2　朝　嘔吐　右側下腹部痛あり

・疼痛部位と胆道系酵素の上昇を認めない事から

虫垂炎疑いで造影CT施行

造影　平行相

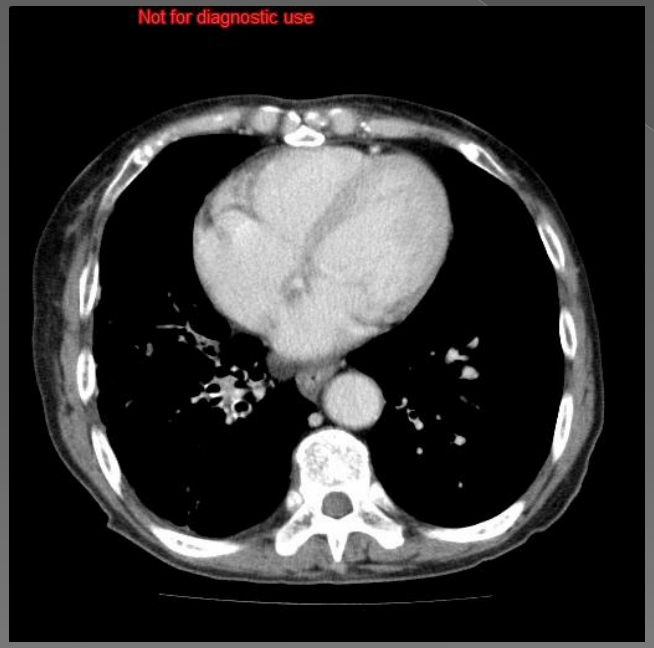

・胆嚢腫大を認めるも、肝内胆管、総胆管拡張なし

・胆嚢周囲に少量の腹水を認める

・技師サイドで胆嚢炎が疑われる旨をDrに伝えるが否定される

・炎症はみられそうなので抗生剤治療開始

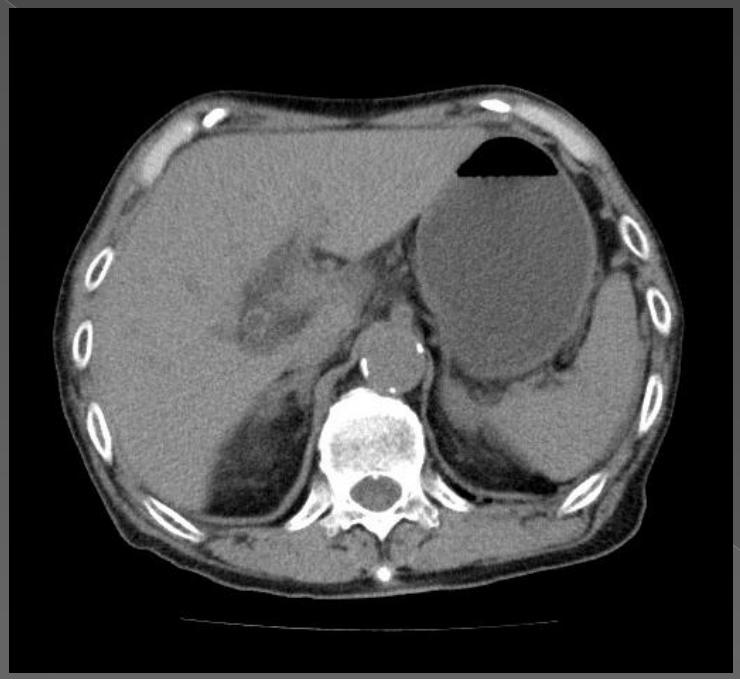

7.3　血液検査にて、炎症の増悪認め、虫垂炎疑い再度CT(単純)

白血球	23000
LDH	269
γGTP	79
ビリルビン	0.89
CRP	19.57

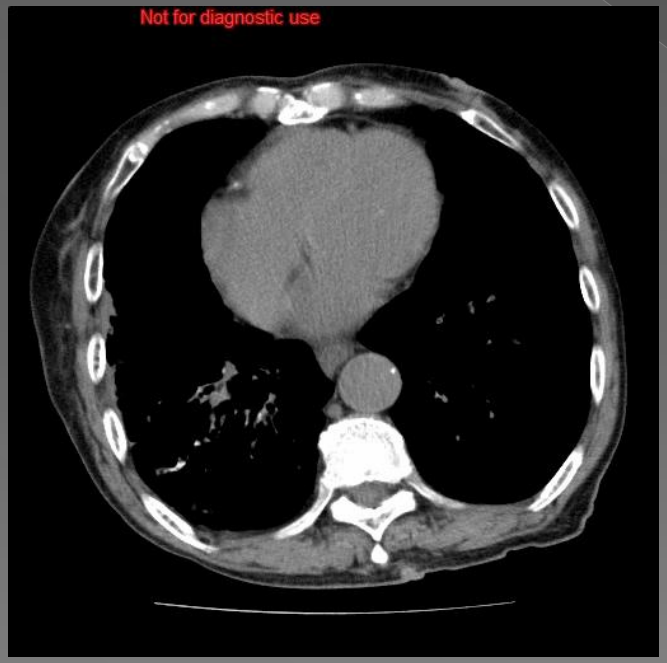

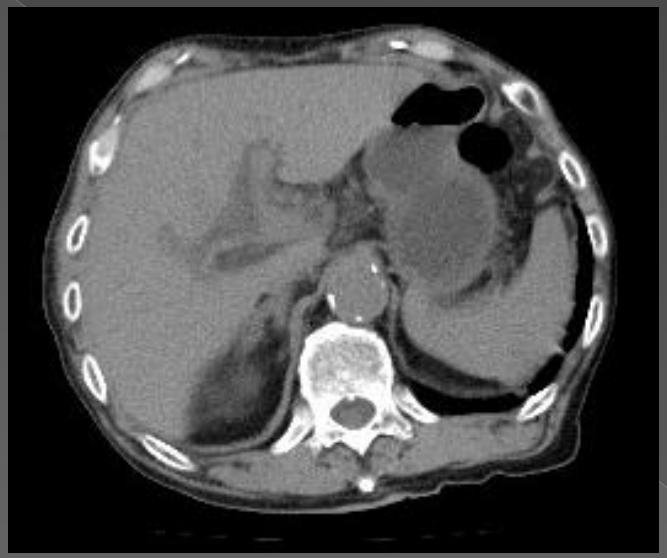

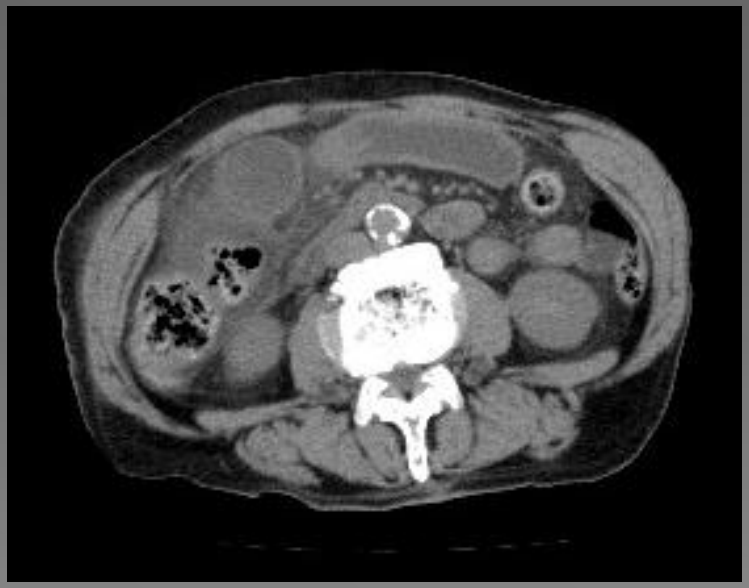

・胆嚢～上行結腸周囲に膿瘍？

　または、胆嚢破裂？

・Ope目的で、市内基幹病院へ搬送

・ドレナージ

・その後開腹によるOpeを行った

・快方に向かっている模様

［結語］

放射線科医等の画像診断を得意とする医師のいない医療機関において、診療放射線技師の読影力は常勤医師の診断に対して大きなアシストとなる可能性があり、またそうならなければならないと考えられる。そのためには多くのノーマル画像をみておくことが必要不可欠となる。MDCTによる大量な画像の発生とフィルムレス運用が主流になってから、以前と比べ疎かになりがちである。したがって日々の業務の中で配信する前に検査で得られた画像データを読影する習慣を身に付け、読影する時間を確保する事が望ましい。また、所見があった場合に技師サイドから医師へのアピールする方法も模索していく必要があると思われる。

ご清聴ありがとうございました