第20回岩手県CT研究会

虫垂炎、憩室炎、腹膜炎のCT画像

岩手県立中部病院　診療放射線科
三角　和広

’12 / 8 / 18

でもその前に

1. 少しCT画像の基礎
2. 少し解剖のおさらい

CT値
(Hounsfield Unit , HU)

水を 0 , 空気を - 1000 ,
骨を + 1000とした
X線吸収値の相対値である .

側脳室の脳脊髄液　9 HU

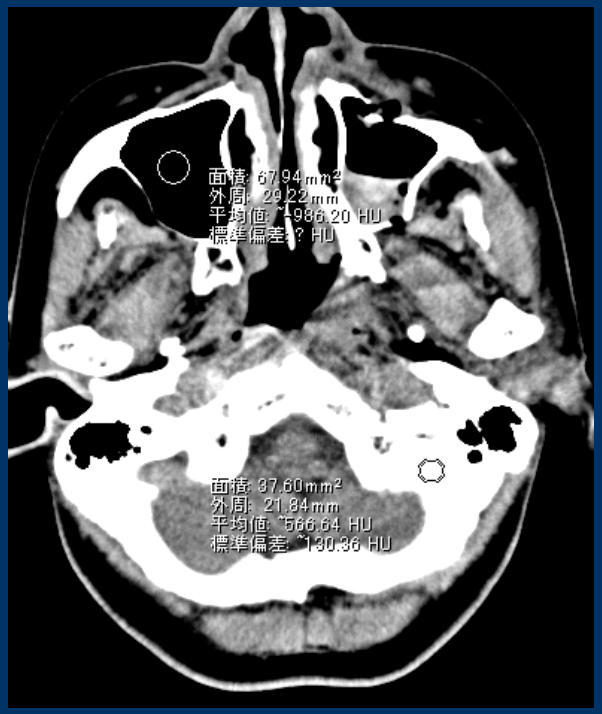

上顎洞の空気　- 986 HU
頭蓋骨　566 HU

骨のCT値は骨密度 ,
Caの量で変化する .

肝実質　71 HU
大動脈　49 HU
筋肉　55 HU

脂肪組織　- 87 HU

正常の画像をin put することが大切である.

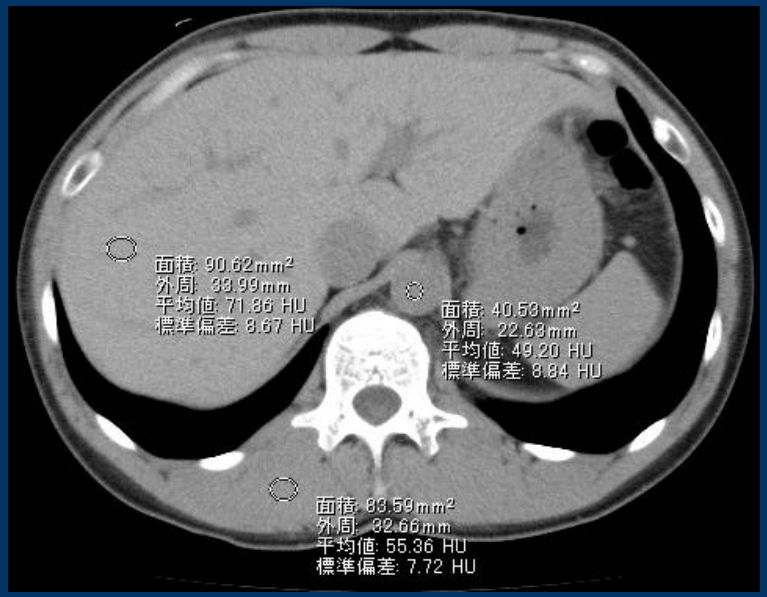

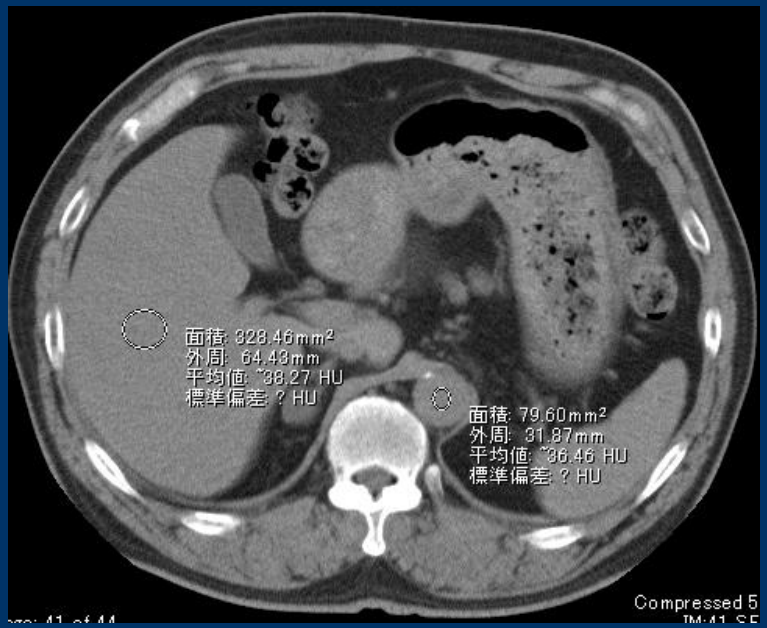

肝実質　38　HU
大動脈　36　HU

A）　水の濃度（CT 値）

体の中に 純粋な水は存在しない．

0 < 漿液性 ≦ 粘液性 ＜ 感染性（膿瘍）≦ 出血性

淡血性 〜 血腫；15 〜 80 HU

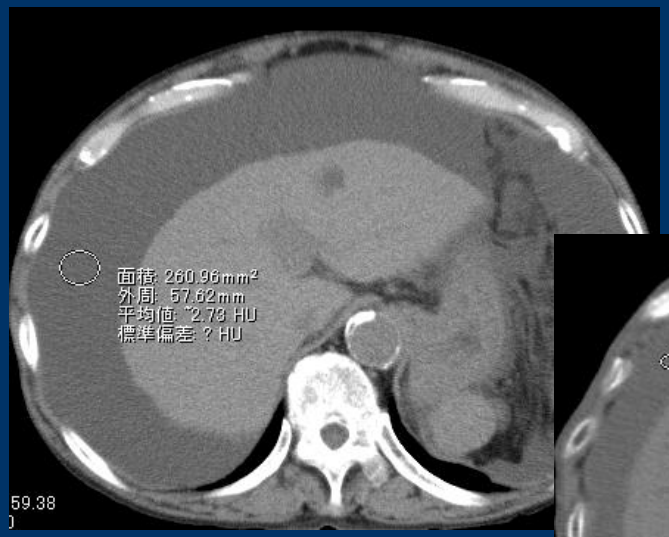

肝硬変
2 HU

S状結腸　穿孔
17 HU

骨盤内出血
（卵巣出血）
32 HU

B) 脂肪の濃度

必ずマイナス , 水より低い .　- 100 〜 0 未満

軟部組織が水っぽくなると → 濃度は下がる .

脂肪が水っぽくなると → 濃度は上がる .

脂肪組織　- 87 HU

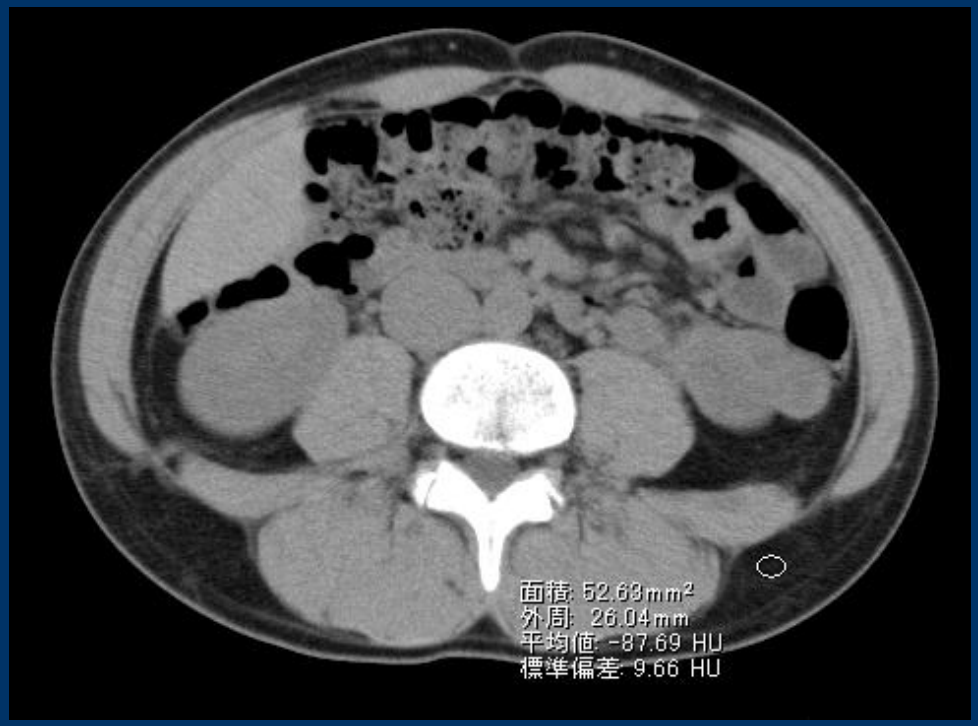

Ｃ）　軟部組織 & 実質臓器の濃度
30 〜 70 HU

濃度が上がる原因 = 石灰化 , 出血 , 金属の沈着
濃度が下がる原因 =
１) 水っぽくなる .
浮腫 (炎症 , 低タンパク血症 , 肝硬変 , 早期梗塞 ,
腫瘍周囲, 静脈性 & リンパ性浮腫)
膿瘍
組織の壊死による液状化
(古い 梗塞 & 古い出血 , 腫瘍内壊死)
２) 脂肪が多くなる . (脂肪肝 , 脂肪変性)
軟部組織の濃度は ,
細胞 , 線維 , 水分 , 脂肪 の割合により決まる .
炎症細胞と腫瘍細胞を区別できるか？　. . .　出来ない .
腫瘍内壊死と , 腫瘍に感染を伴った膿瘍を区別できるか？
. . .　難しい .

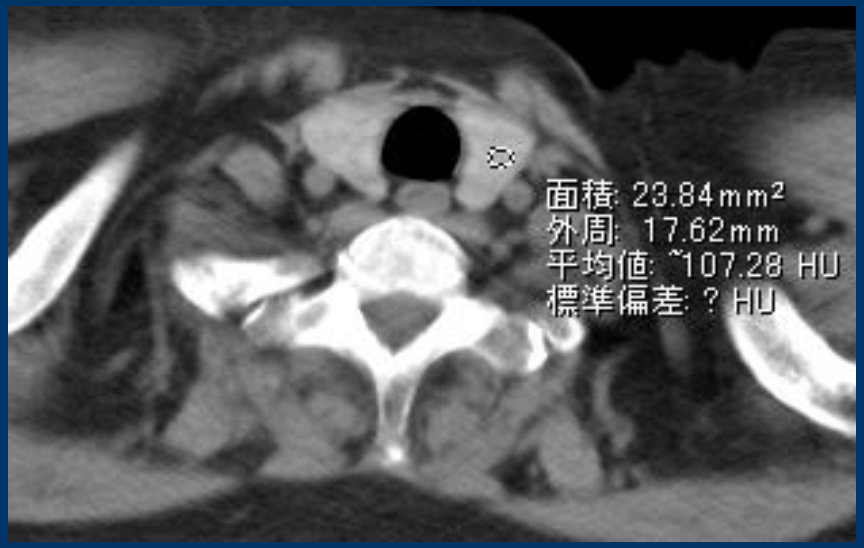

単純CT
正常甲状腺　107 HU
ヨウ素(原子番号大きい)が
含まれているため .

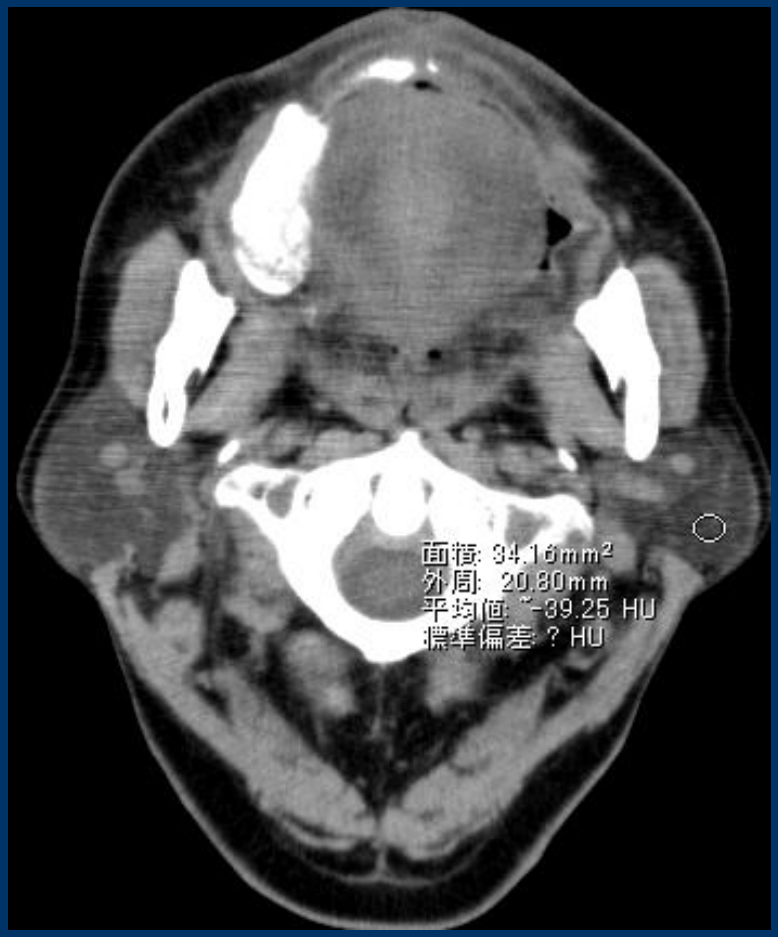

単純CT
正常耳下腺 - 39 HU
X線透過性の高い脂肪が
含まれているため .

正常肝　71 HU

軽度脂肪肝　38 HU

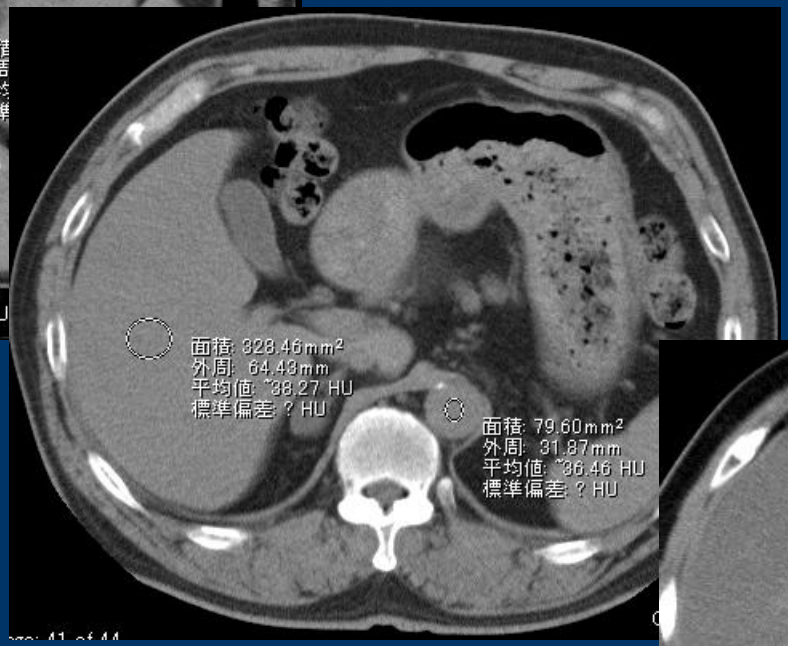

高度脂肪肝
27 HU

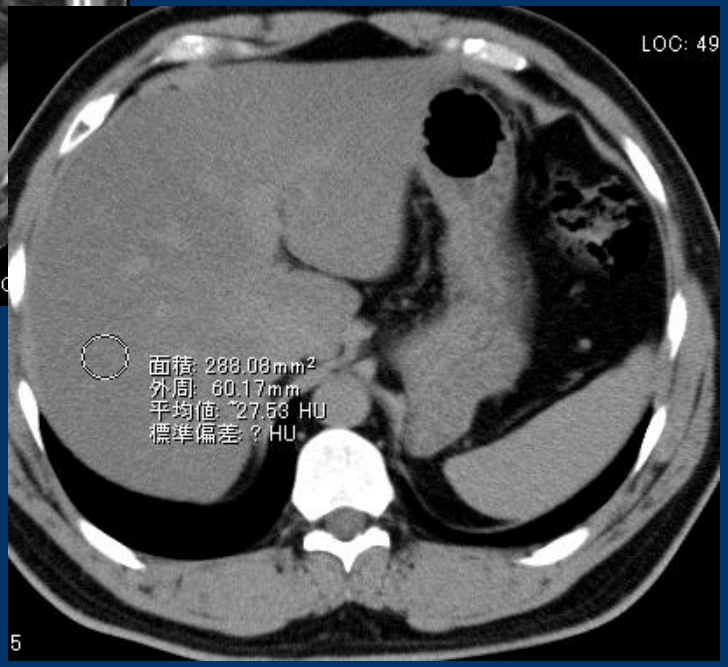

発症直後の血腫

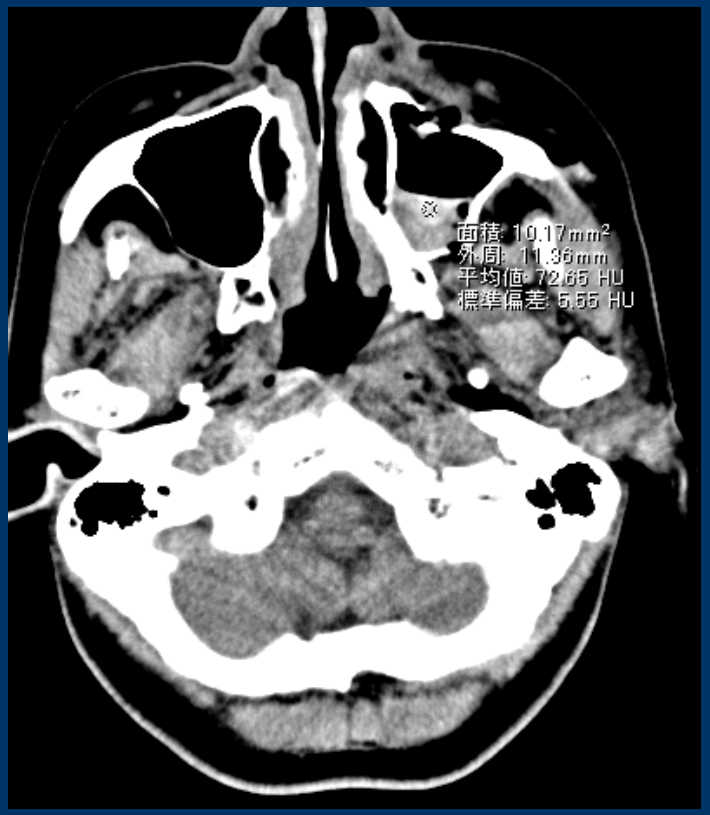

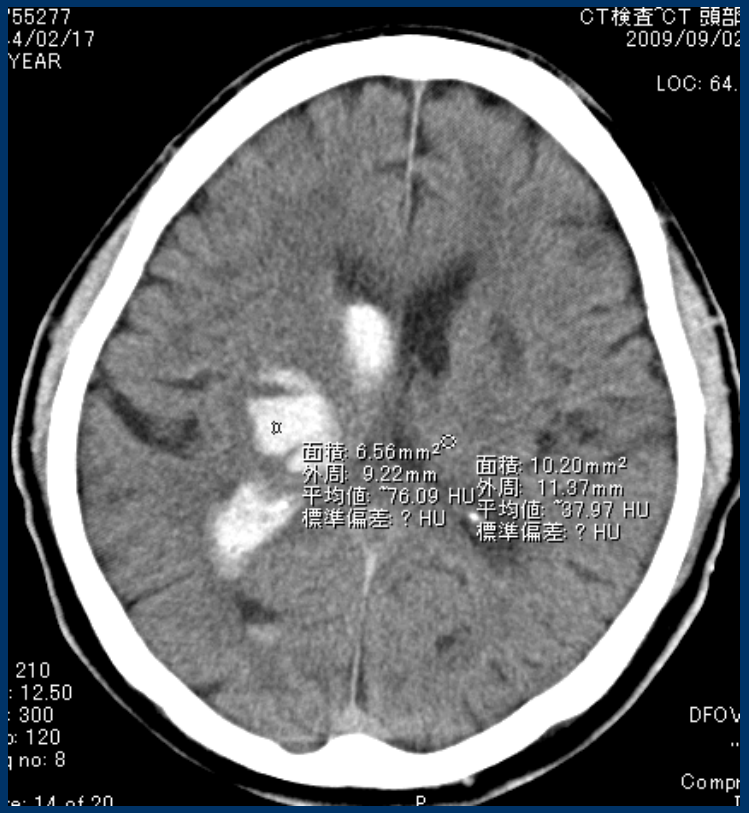

副鼻腔血腫

72 HU

右視床出血 76 HU

左正常視床 38 HU

総胆管　単純　73 HU

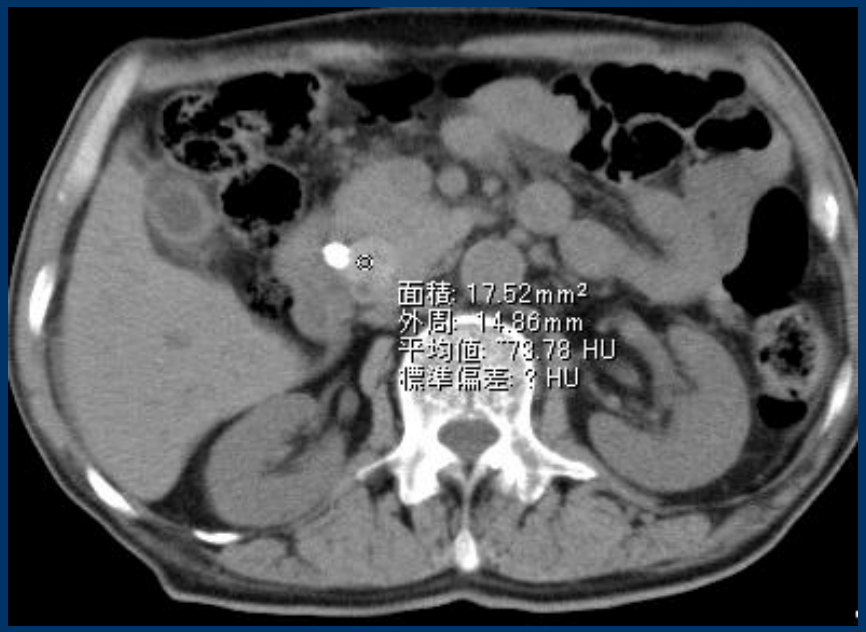

胆石のCT値は
造影前後で変わらない．
Caの含有量でCT値異なる
CT値を示す.

総胆管　造影　75 HU

造影後石灰化の濃度は下がって
見える．他の組織が造影され
白っぽくなるため，相対的に下がる.
実は，window level を上げて
全体が白くなりすぎないように
見やすく調節している.

D) 腫瘍の濃度

多くの腫瘍は発生臓器より濃度が低いが . . .
細胞密度が高い程 , 濃度は高い .

- 1000 から + 1000 の CT 値の 中で , 軟部組織や血腫 ,
充実性腫瘤の濃度は 30〜 70 の狭い範囲に集中している .
すなわち , 実質臓器と多くの充実性病変の色合いの差は少なく ,
病変を認識しにくい .
CT は軟部組織の濃度分解能が低い .
軟部組織病変の周囲に脂肪や水がある場合 ,
コントラストが上昇し病変が認識し易くなる .
造影剤でコントラストを増強する .

腹膜腔の解剖

腹膜は腹腔壁を覆う 壁側腹膜 と，臓器を覆って癒着し漿膜や間膜を形成する 臓側腹膜 から成る．

両者は切れ目無く連続し，腹膜嚢を作る．

腹膜の折り返しは，間膜，ヒダ， ligament と呼ばれ，2枚の重複した腹膜で腹腔内臓器の支持組織をなす．間膜内を 血管 と神経が走行し，臓器に導かれている.

腹腔 は，正常では CT等の画像で識別できない．腹水や free air の存在で認識される．

間膜 も，CTで直接識別できない．内部にある 脂肪 や リンパ節，血管で同定が可能となる．

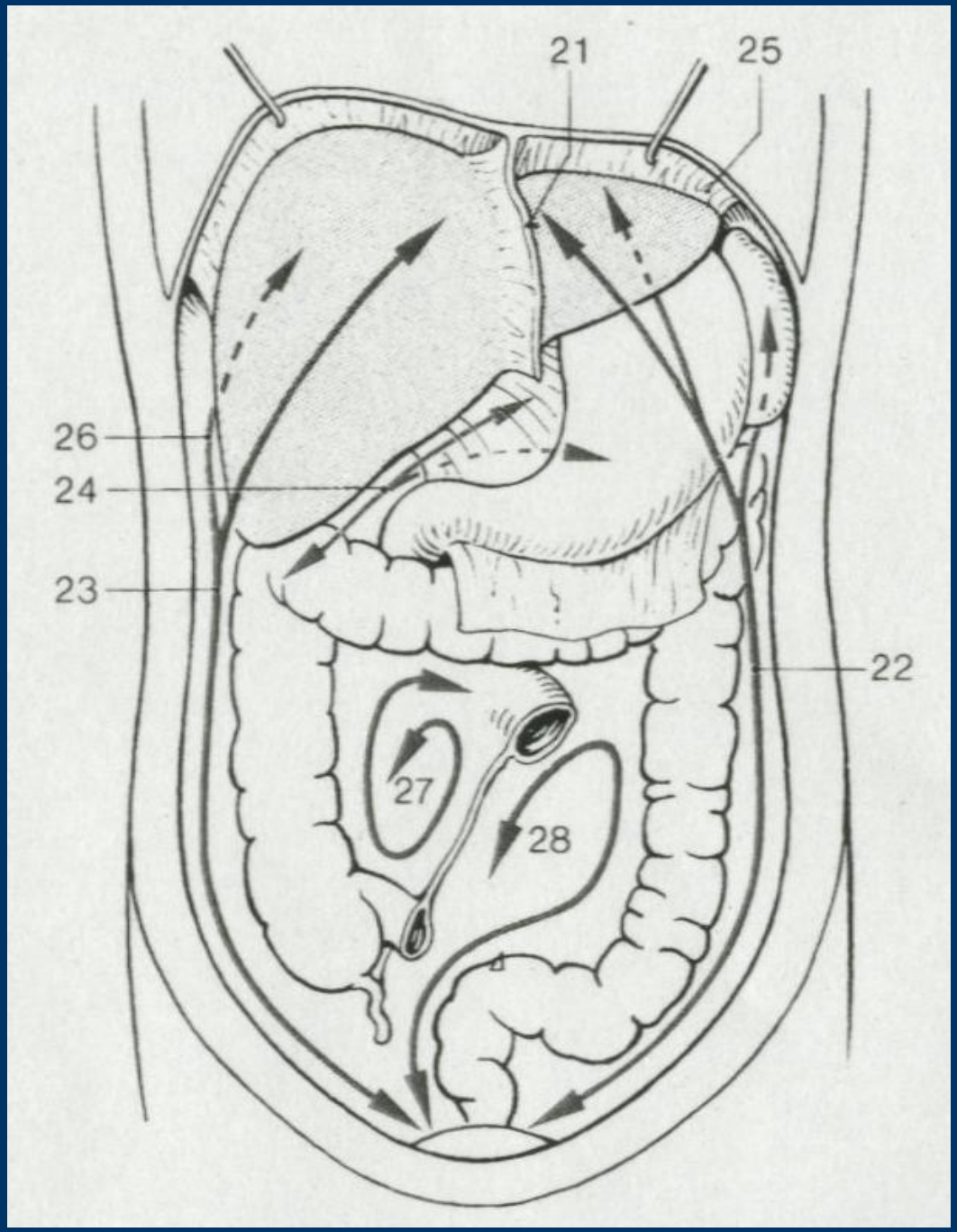

腹膜腔の細分

21 肝鎌状間膜

22 左傍結腸溝

23 右傍結腸溝

24 肝下腔

25 肝冠状間膜

(左右横隔下腔)

26 肝腎陥凹 (モリソン窩)

27 右内側結腸傍区

(腸間膜根の上)

28 左内側結腸傍区

(腸間膜根の下)

解剖学アトラス　越智淳三　訳

文光堂

CT , MRI 解剖学辞典 ベクトル コア

急性虫垂炎

- 急性虫垂炎は、急性腹症のなかで最も頻度が高く、生涯を通じて6～20%の人が罹患すると言われている。すべての年齢層にみられ、頻度に男女差はない。原因は不明であるが、何らかの機序で虫垂内腔の閉塞が起こり、内圧上昇による循環障害や腸内細菌の増殖などが加わり、炎症が進展すると考えられている。
- 病変は肉眼的、組織学的にカタル性、蜂窩織炎性、壊疽性に分類される。穿孔を起こすと、腹腔内膿瘍、限局性/汎発性腹膜炎を合併する。

虫垂炎の分類

炎症が粘膜表層に限局し、他の虫垂壁に著変はないものがカタル性虫垂炎です。

さらに炎症が進むと、
好中球浸潤が粘膜下層から急速に筋層、漿膜や虫垂間膜までびまん性に広がり、蜂窩織炎性虫垂炎となります。この型の虫垂炎では粘膜のびらんや潰瘍化は始まっていますが、虫垂壁の構造はまだ保たれています。

高度に進展した虫垂炎では粘膜は破壊され、虫垂壁は壊死・壊疽に陥り、壊疽性虫垂炎となります。急性虫垂炎の転帰として、初期病変（カタル性虫垂炎）あるいは蜂窩織炎性虫垂炎までの病変は瘢痕性に治癒し得ます。

急性虫垂炎のCT所見

虫垂

鉛筆の太さ (7 mm 径) , 長さ 2~20cm(平均 8 cm).
盲腸下面から出て背側を上方に向かう(65%),
下方に向かう(30 %). 実は様々な走向あり .

CT像

壁肥厚を伴う腫大した虫垂 (径1 cmは異常),
虫垂結石, dirty fat sign,
周囲腸管壁肥厚, 膿瘍.

dirty fat sign ; 臓器周囲の脂肪組織に水濃度が混ざって濃度が上昇し , 索状や霜降り状になること.

うっ血, リンパ管拡張, 浮腫, 炎症性, 腫瘍性浸潤を示す.
非特異的だが , 急性炎症性疾患を示す重要なサイン .

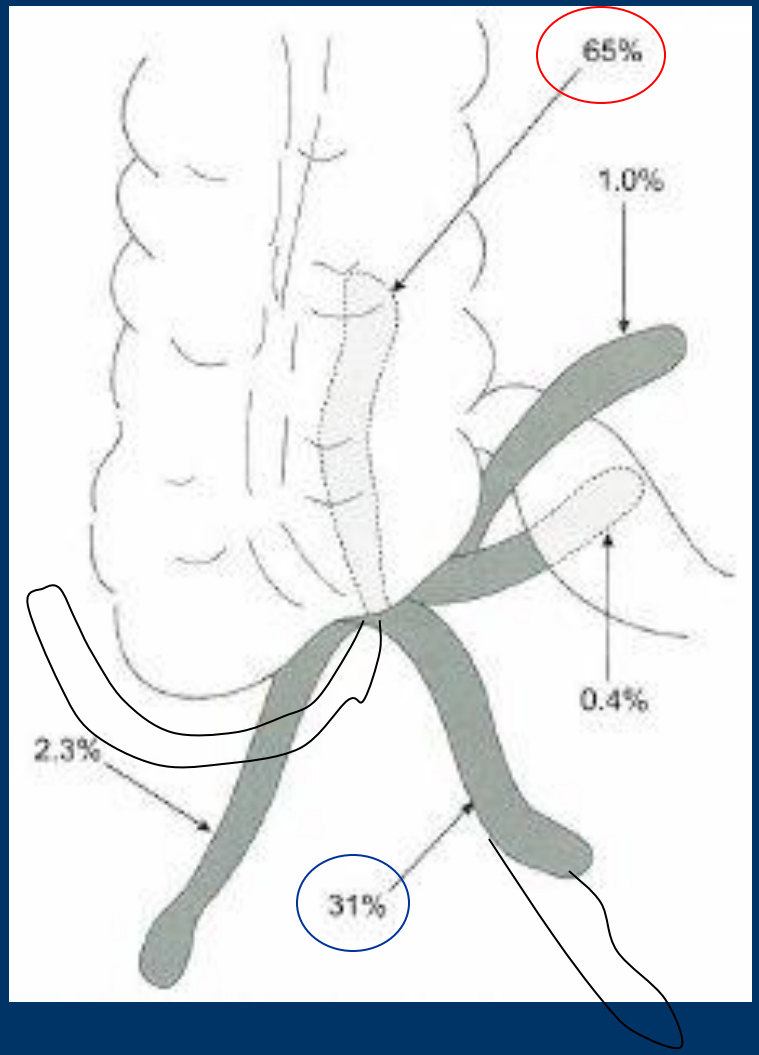

虫垂の走向、見つけ方

1. まずileum endを探す． 虫垂は必ず盲腸から出ている．
2. 外腸骨動静脈の内側を捜す．
3. 水平断で盲端に終わる虫垂らしき構造を見つけて，走向に沿ったMPRを作る．

診断のポイント

- １、右下腹部痛、あるいは悪心などを伴う上腹部不快感から右下腹部に移動する疼痛。
- ２、右下腹部に限局した圧痛と画像による腫大した虫垂。
- ３、炎症所見（白血球増多、CRP上昇）発熱。

内側上行　糞石症例

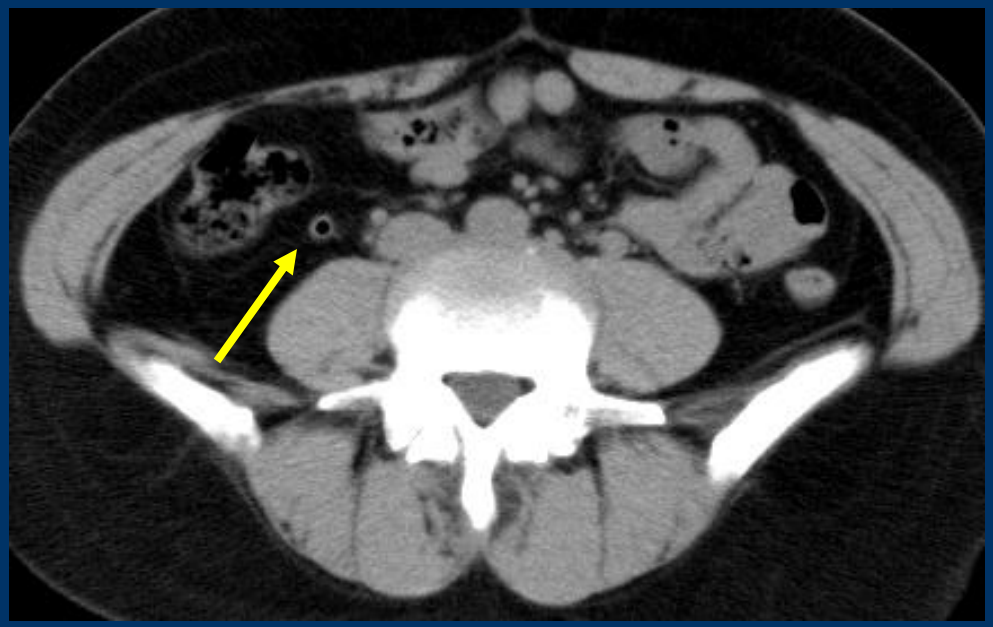

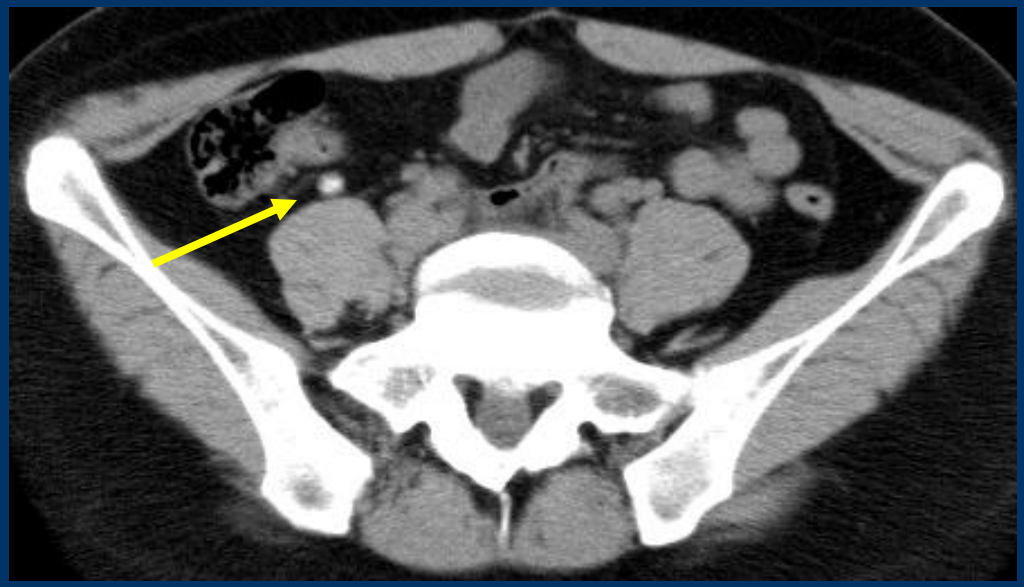

単純CT

内側～外側上行タイプ

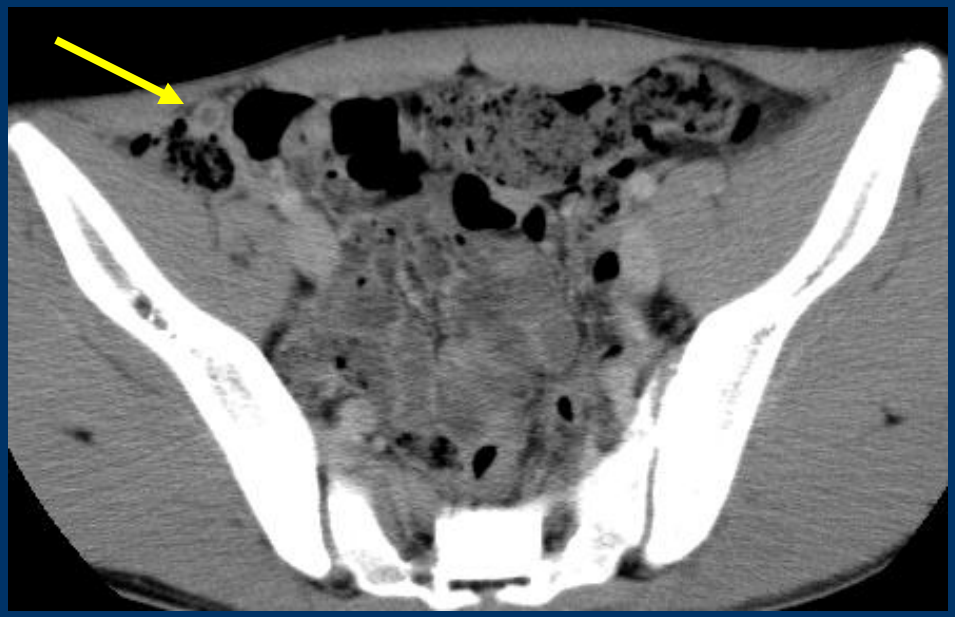

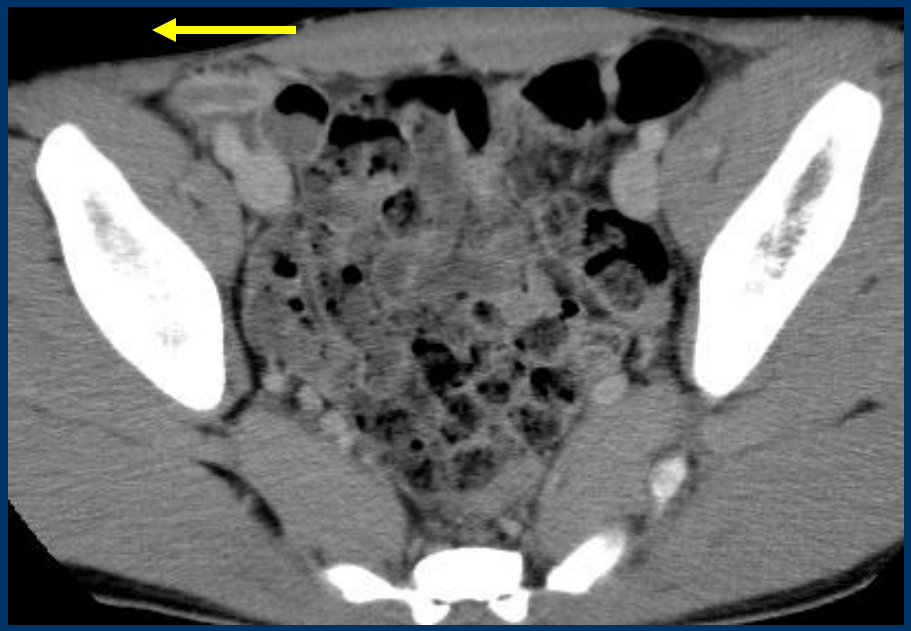

虫垂炎　軽症 1

15 M ，上腹部痛，嘔気．

WBC 11.68 , CRP 0.62

腹腔鏡下虫垂切除術施行

蜂窩織炎程度の虫垂炎あり，

膿苔付着あり．

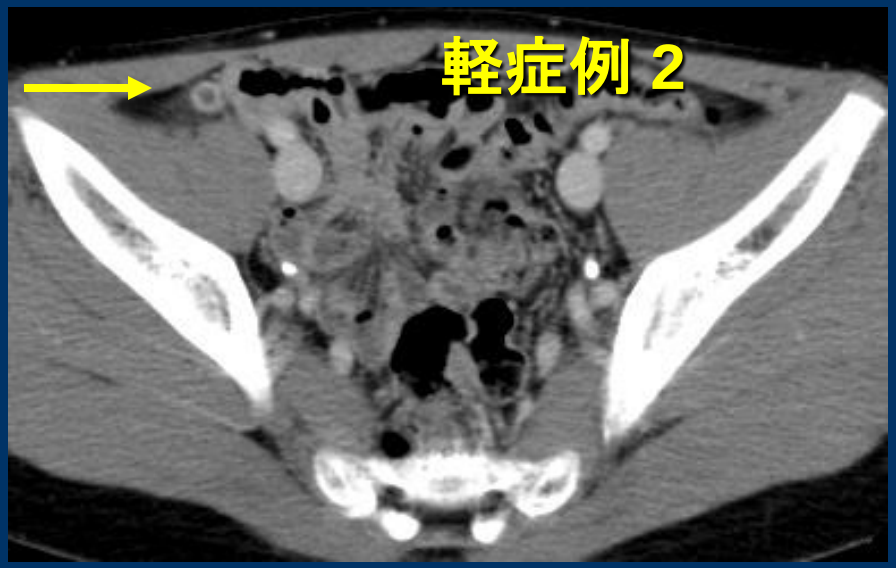

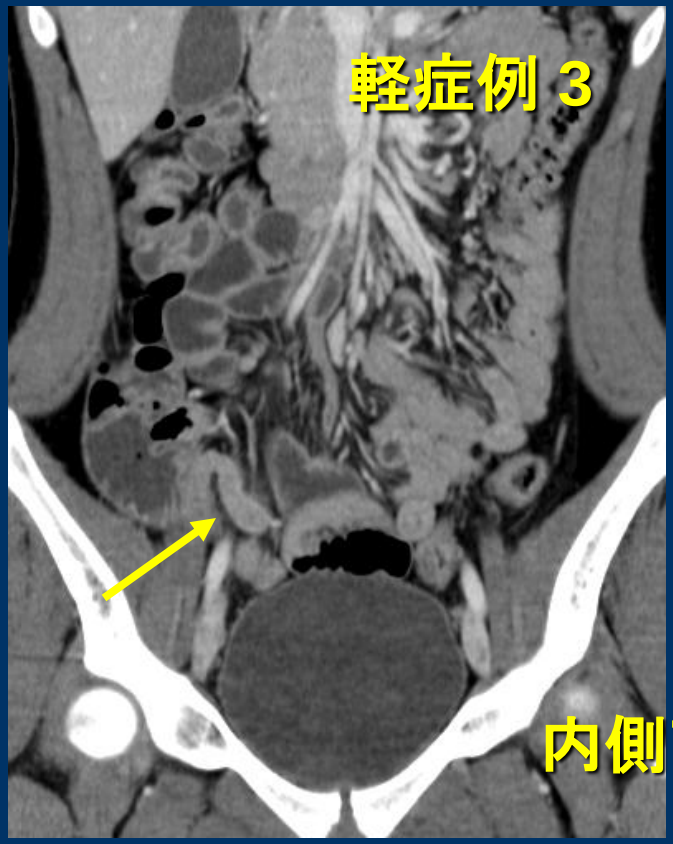

正常例
内側水平タイプ

内側下垂タイプ

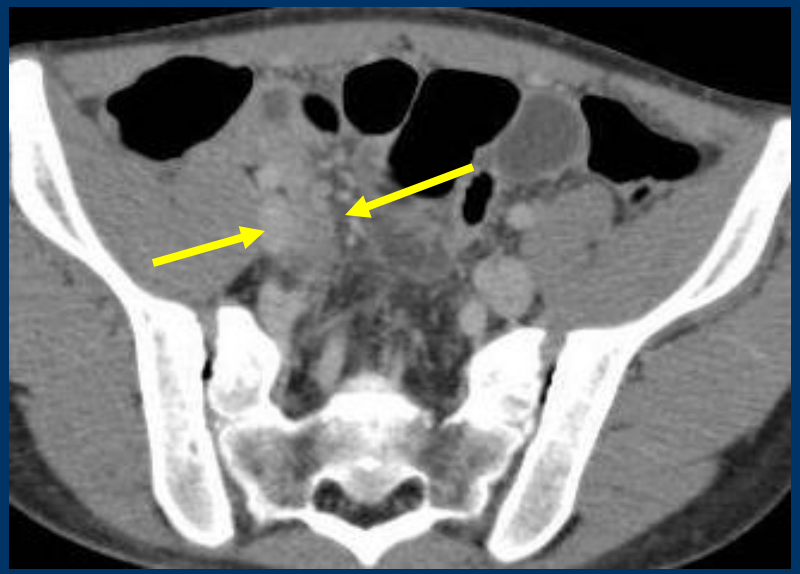

軽症例 4

骨盤内膿瘍になる事あり．

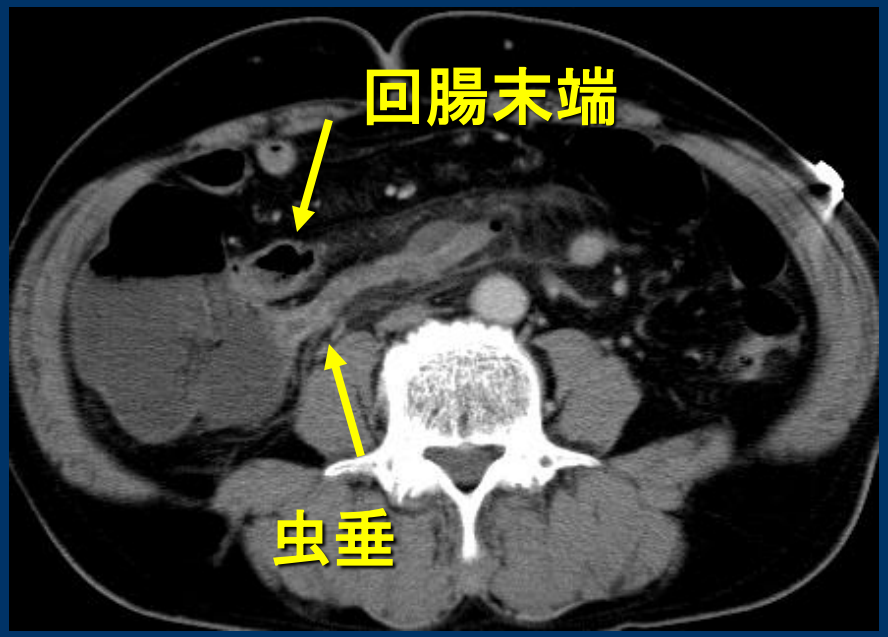

Case 4　69 歳，男性
主訴　；腹痛
身体所見；圧痛±，反跳痛なし，
筋性防御なし
検査所見；WBC 8.08，CRP19.28
手術所見；腹腔鏡下虫垂切除術施行虫垂は回腸末端の背側で,周囲に癒着していた.腹腔内に膿性腹水あり.

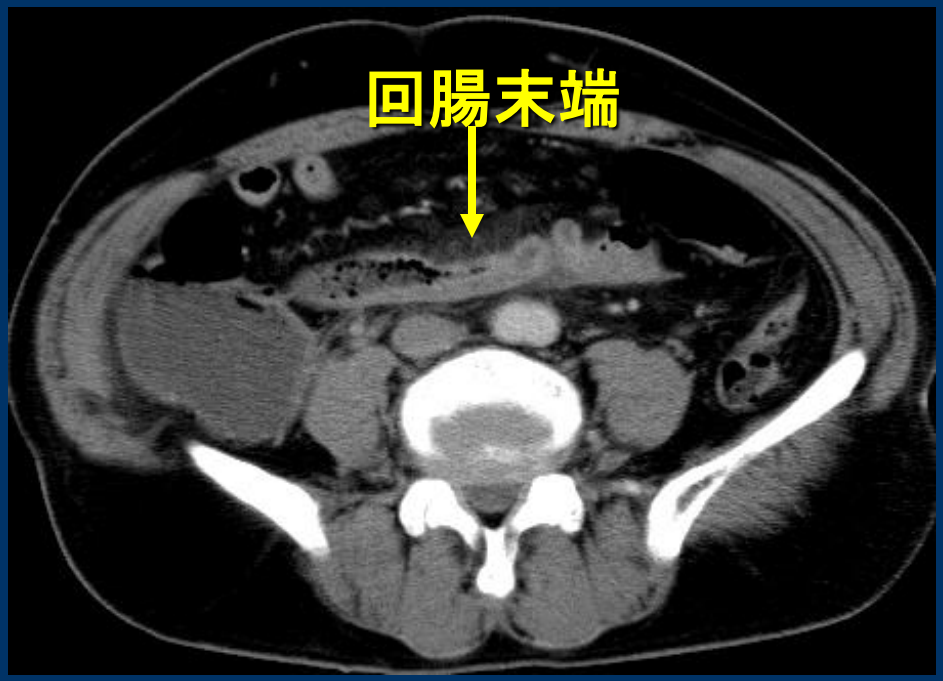

局所の腹膜炎症例
内側水平タイプ

急性虫垂炎穿孔による回盲部膿瘍
62 M 腹痛，圧痛あり，反跳痛あり．WBC 12.32，CRP 22.12

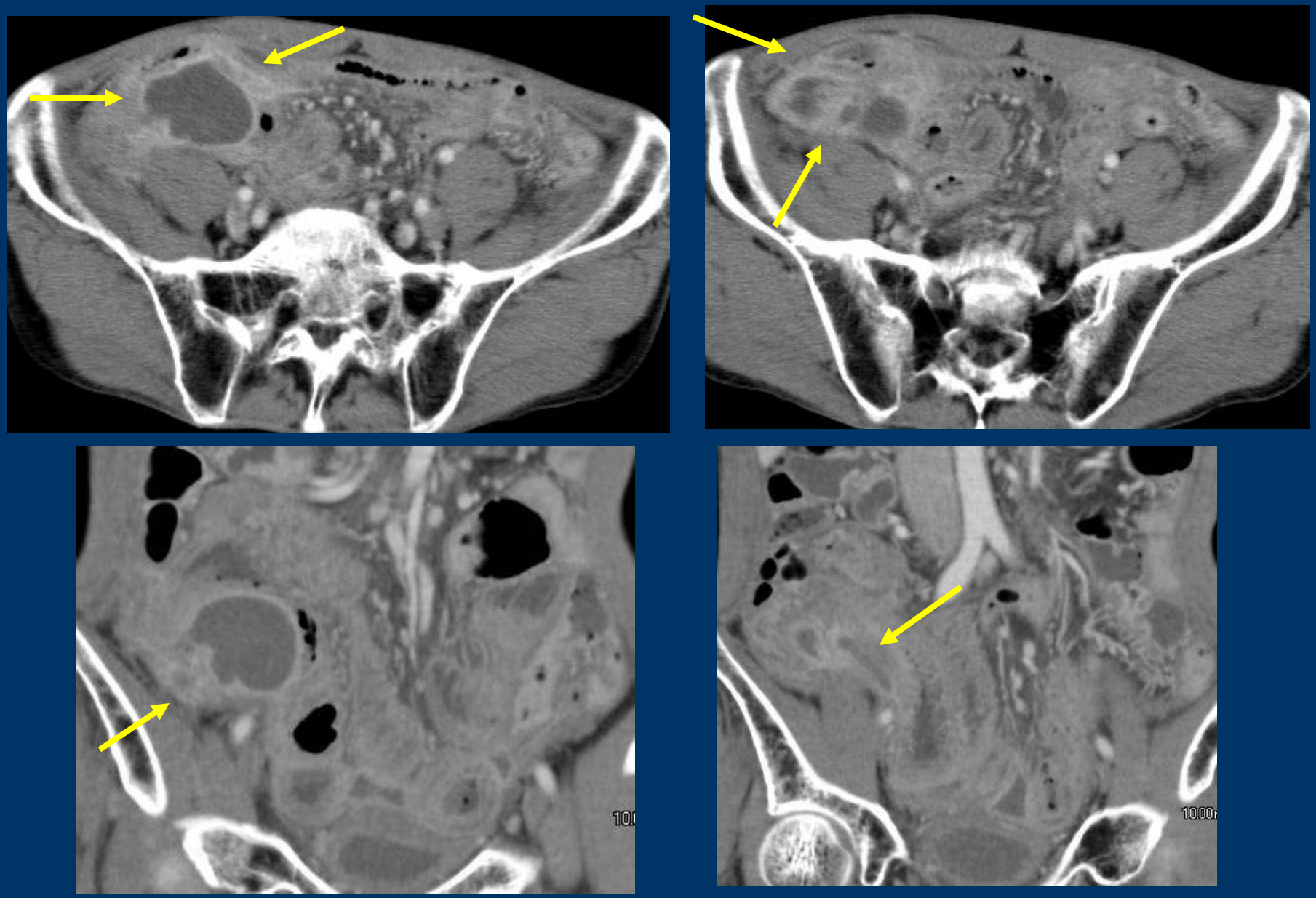

大腸憩室

- 大腸憩室とは、大腸壁の一部が小さな袋状に腸外に突出している状態をいう。腸壁の全層を有する真性憩室と筋相を欠く偽性憩室の２種類がある。多くの場合後者の偽性憩室である。部位的には主に盲腸・上行結腸とS状結腸に好発する。食生活の欧米化に伴い、最近S状結腸憩室症が増加傾向にある。個数は様々で、その個数によって単発性と多発性に分けられる。

診断のポイント

- 診断は大腸X線造影検査が最も確実で、内視鏡検査では憩室開口部が確認できないことがある。通常無症状であるが、ときに炎症をおこし（憩室・憩室周囲炎）、腹痛や下痢の原因となる。特に、盲腸憩室炎は虫垂炎との鑑別が難しい。憩室や憩室周囲炎は重症化すると腹膜炎に進展することもあり、抗菌薬投与による治療が必要となる。

症例1憩室炎疑い

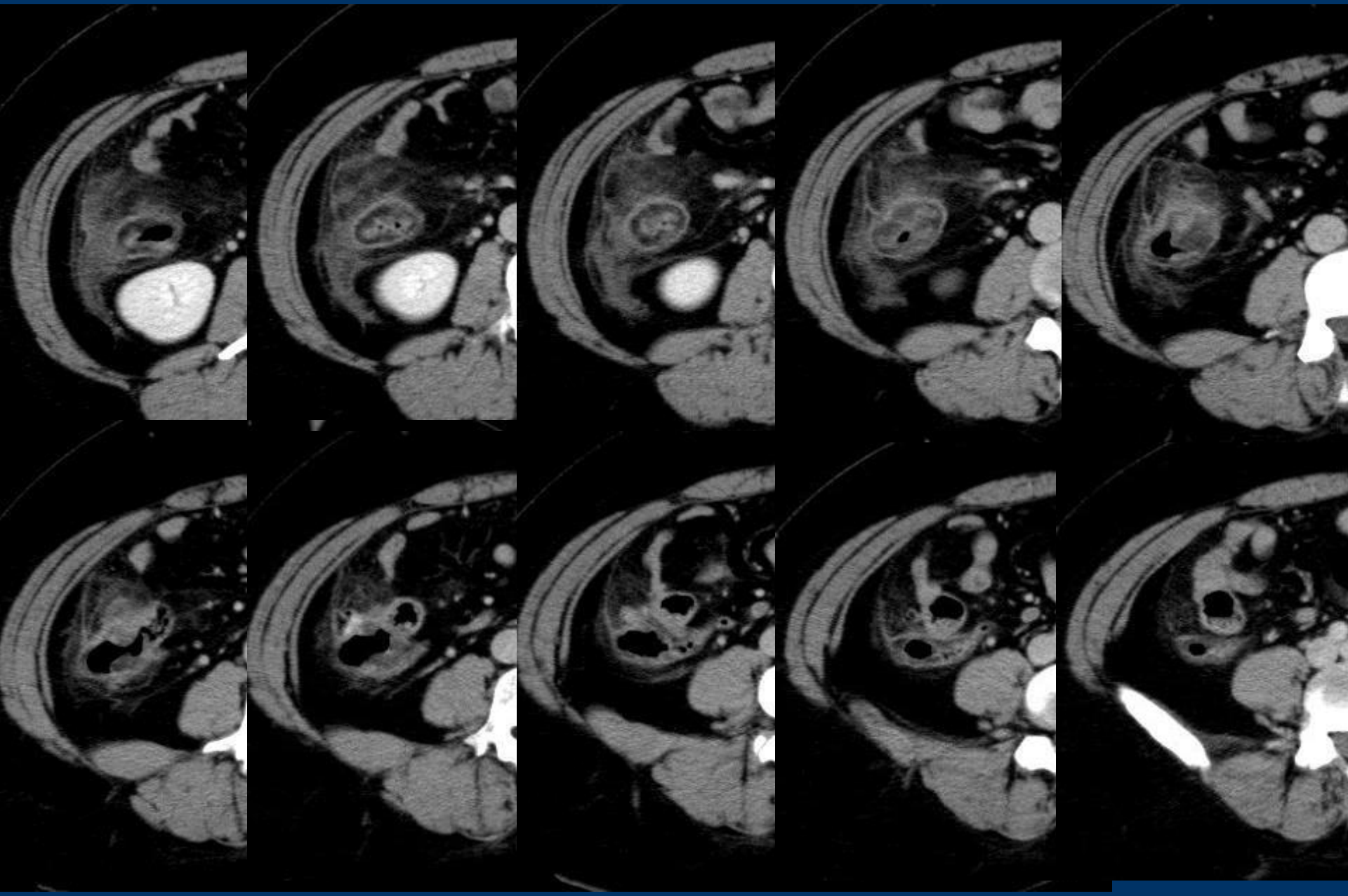

症例1憩室炎疑い

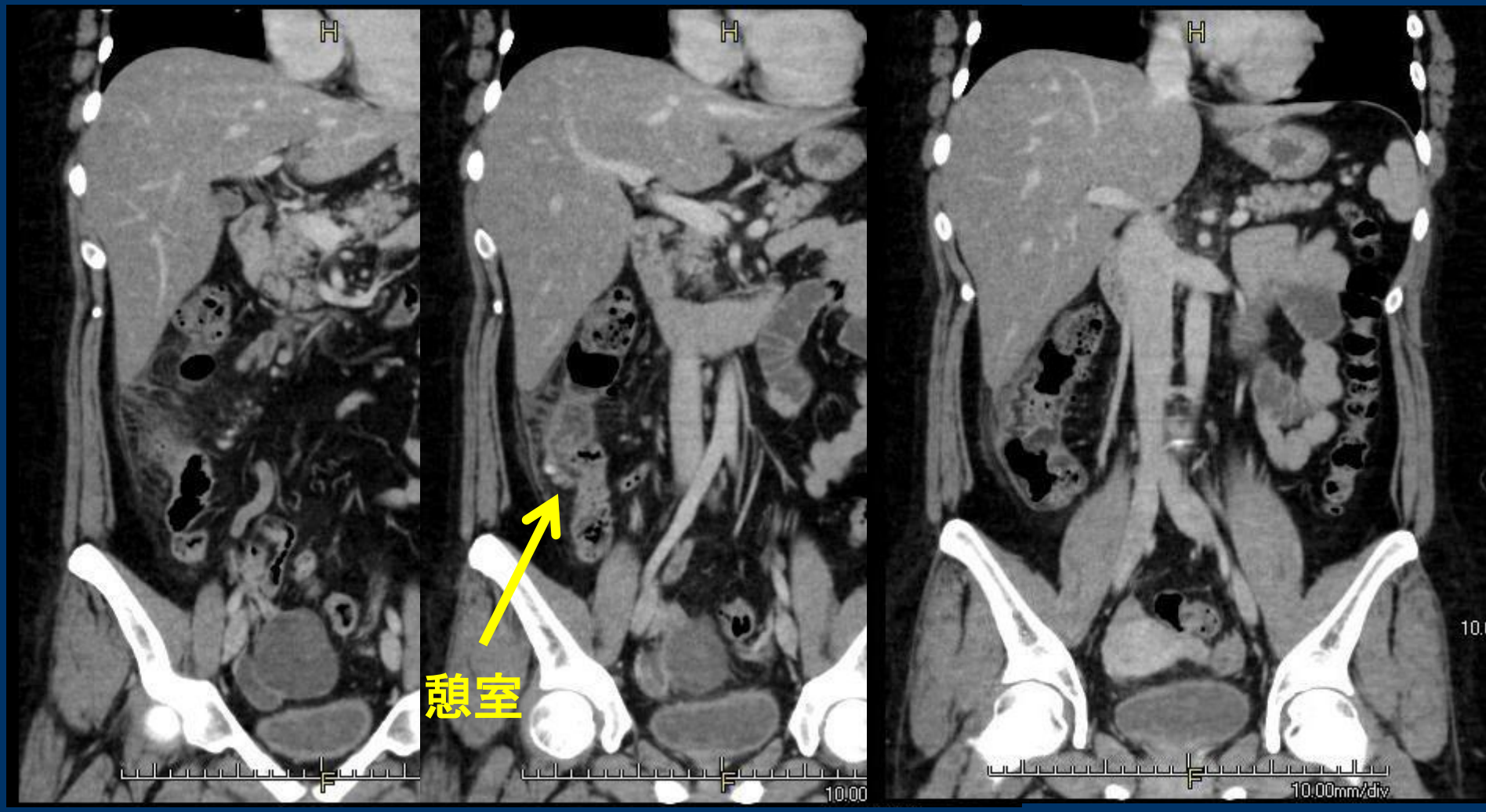

症例2大腸憩室炎

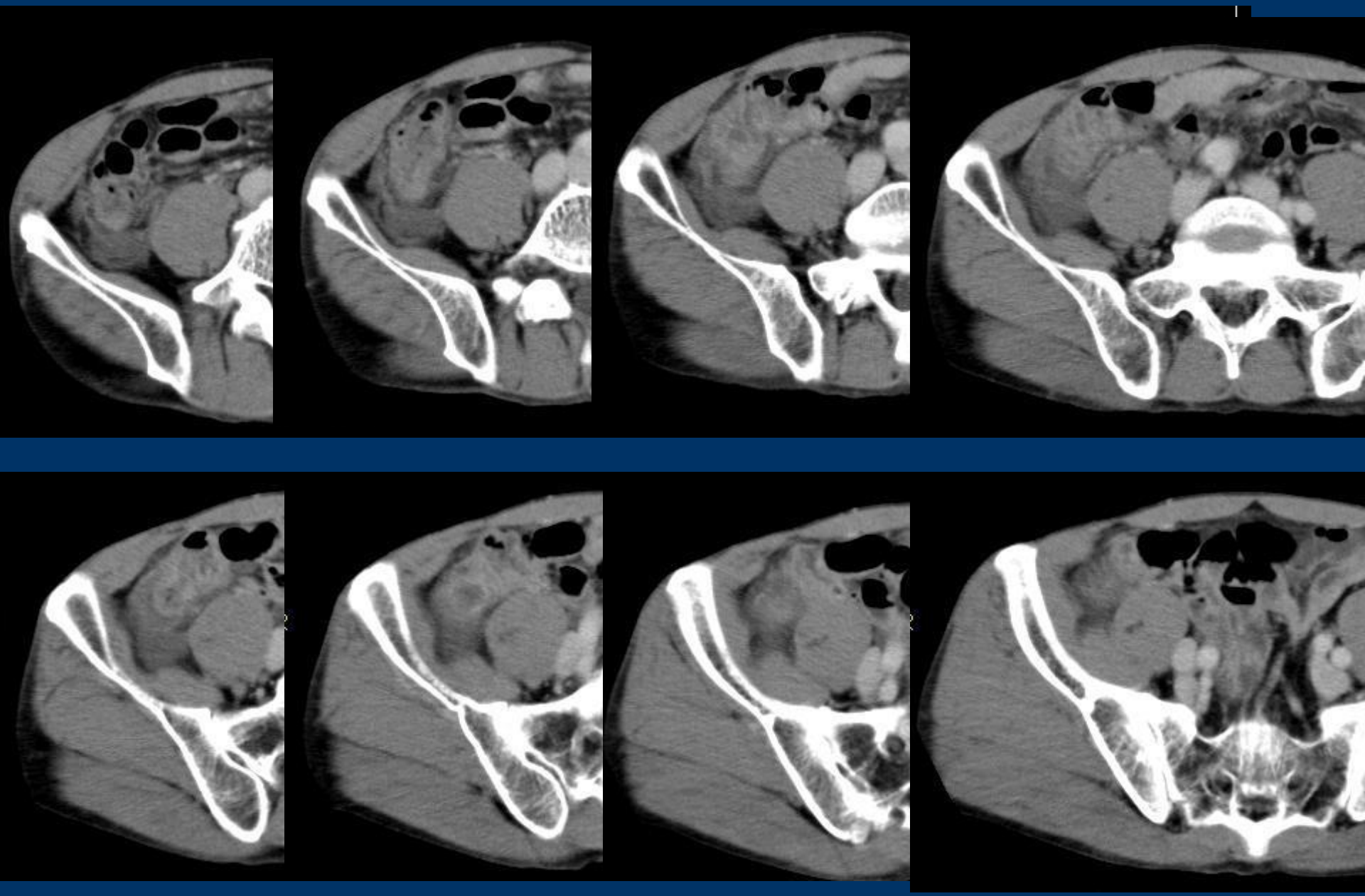

症例2大腸憩室炎

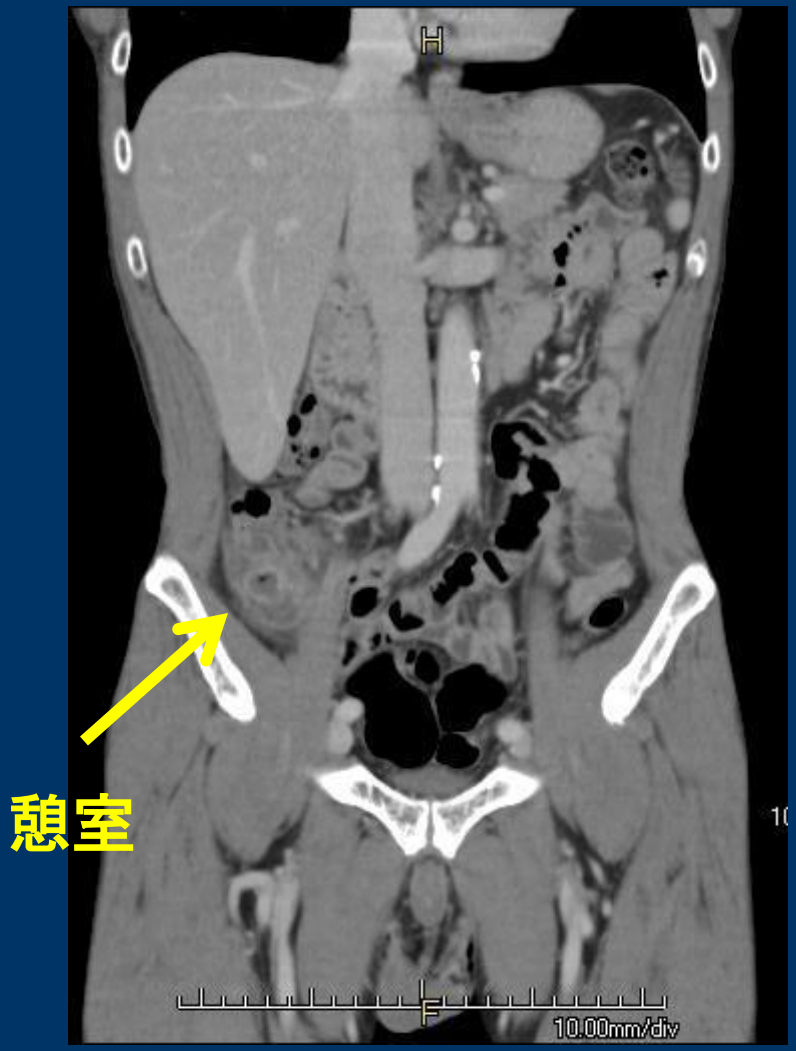

症例3大腸憩室炎

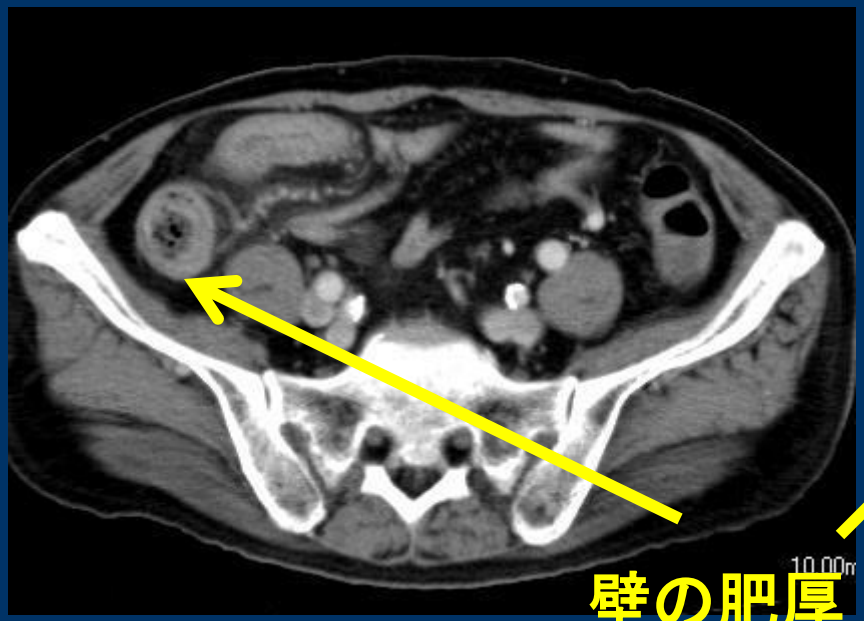

壁の肥厚

上行結腸に壁の肥厚、浮腫と周囲の静脈の鬱血、脂肪組織への濃度上昇。

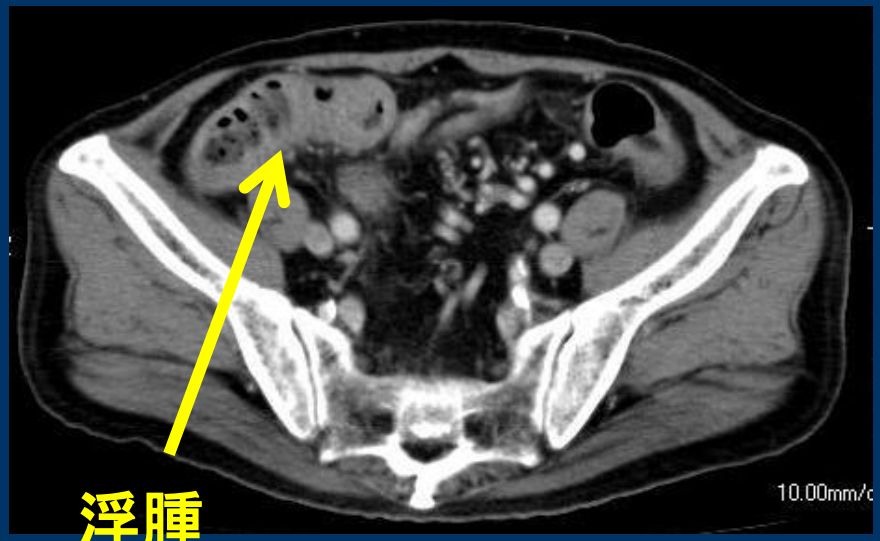

浮腫

症例4虚血性腸炎　大腸憩室炎

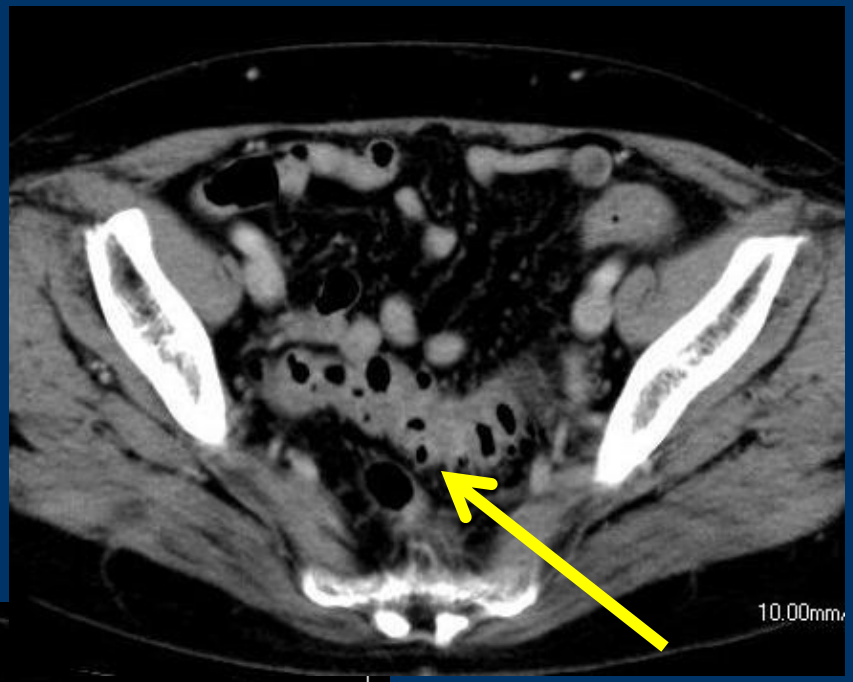

憩室

S状結腸に憩室が見られる。浮腫性に肥厚した下行結腸と連続してS状結腸壁も肥厚し、

憩室

憩室

周囲脂肪組織が僅かに上昇している。

腹膜炎

- 腹膜炎は腹腔内の炎症であり、炎症の広がりの規模から「限局性腹膜炎」と「汎発性腹膜炎」に分けられる。その原因の多くは炎症、潰瘍、癌などによる消化管の穿孔である。

症例5上行結腸急性腸炎、腹膜炎

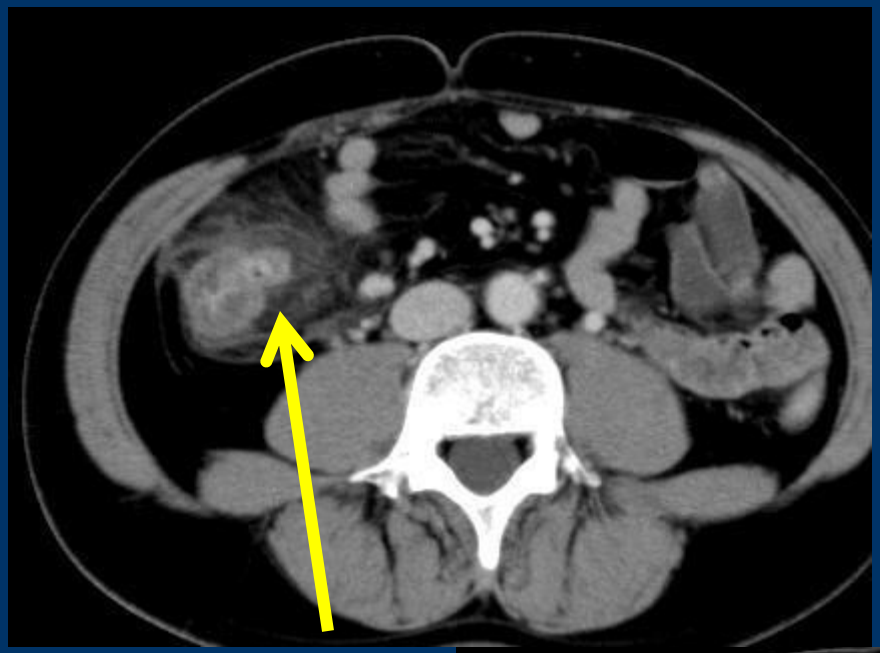

憩室

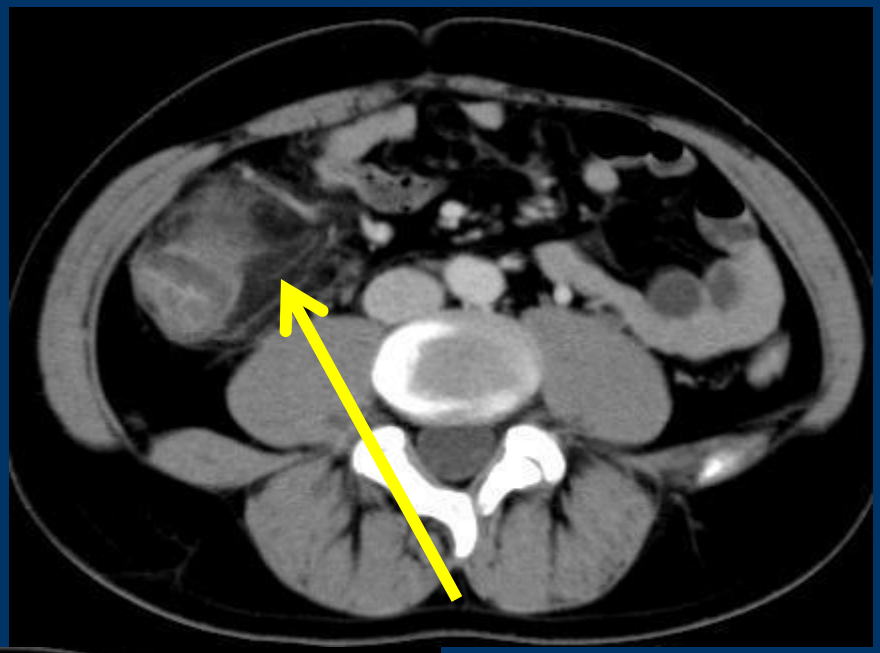

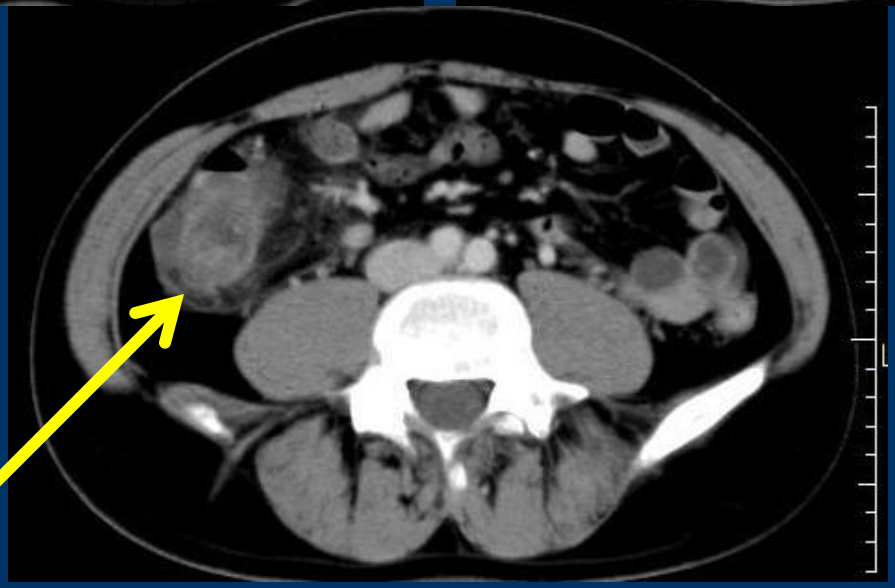

上行結腸壁に全周性浮腫性壁肥厚を認める

内側に1cmほどの憩室を認め、この周囲の腸間膜の濃度が上昇し少量の腹水も貯留している。

症例5上行結腸急性腸炎、腹膜炎

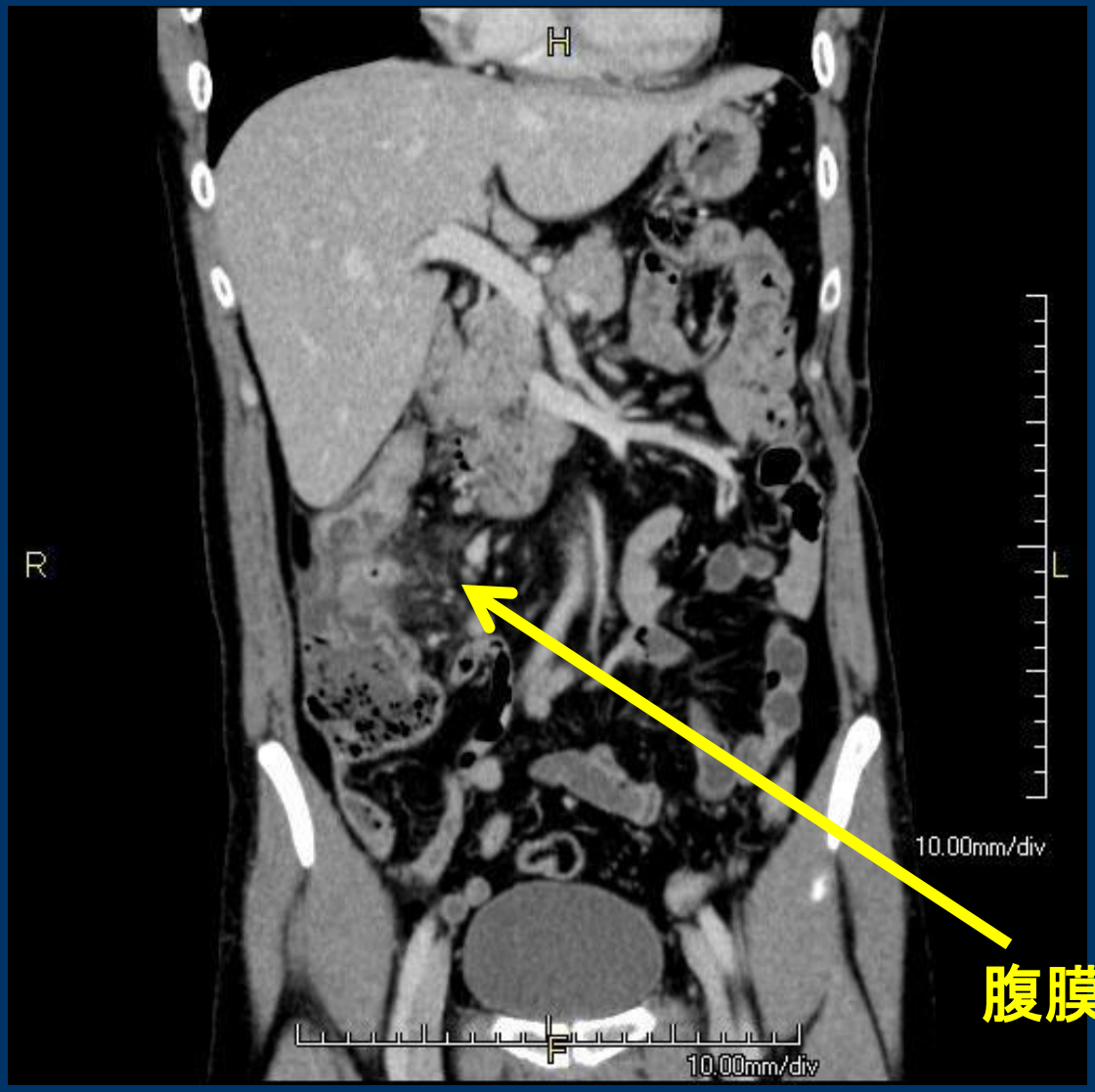

腹膜炎

症例6癌性腹膜炎

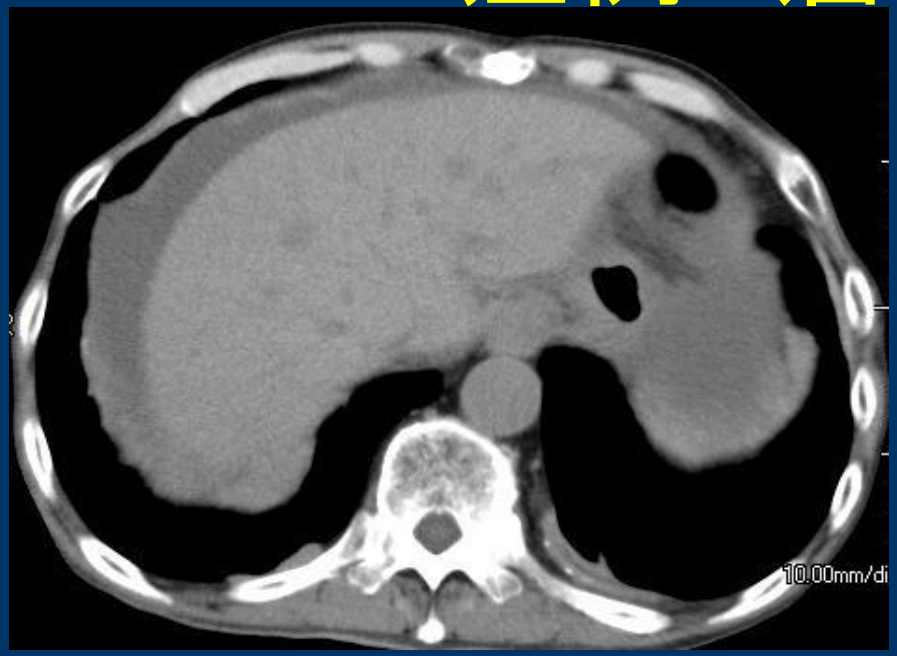

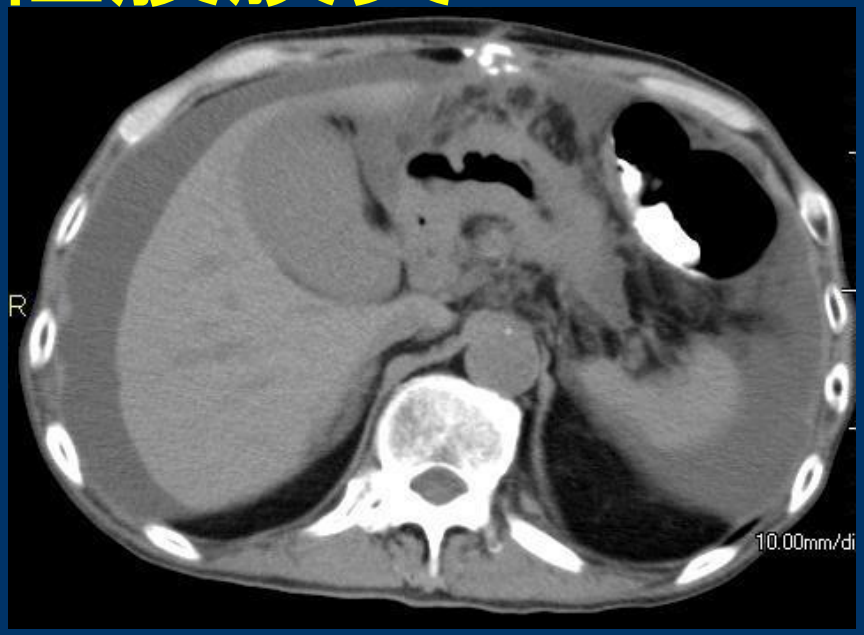

胃壁に瀰慢性の肥厚像を認める。大量腹水が貯留している。腹膜に小結節が無数に認められ、癌性腹膜炎と考えられる。

症例7癌性腹膜炎

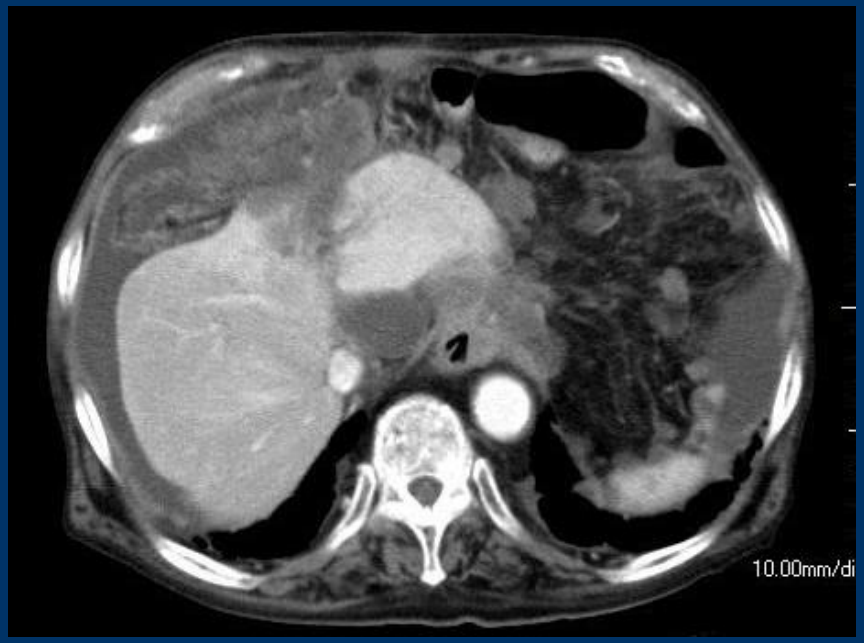

肝左葉から腹側に多結節状の腫瘍を認め、腹膜、腸間膜、傍大動脈、腹壁に辺縁優位の造影効果を示す腫瘍が多発している。肝S5にも転移と思われる腫瘍を認める。腹水が貯留している。癌性腹膜炎と考えられる。

本日の おさらい

炎症所見の鑑別には、

１、粘膜肥厚、造影効果増強

２、粘膜下層の浮腫性肥厚

３、dirty fat sign

を、探すことが大切です！

御清聴ありがとうございました。