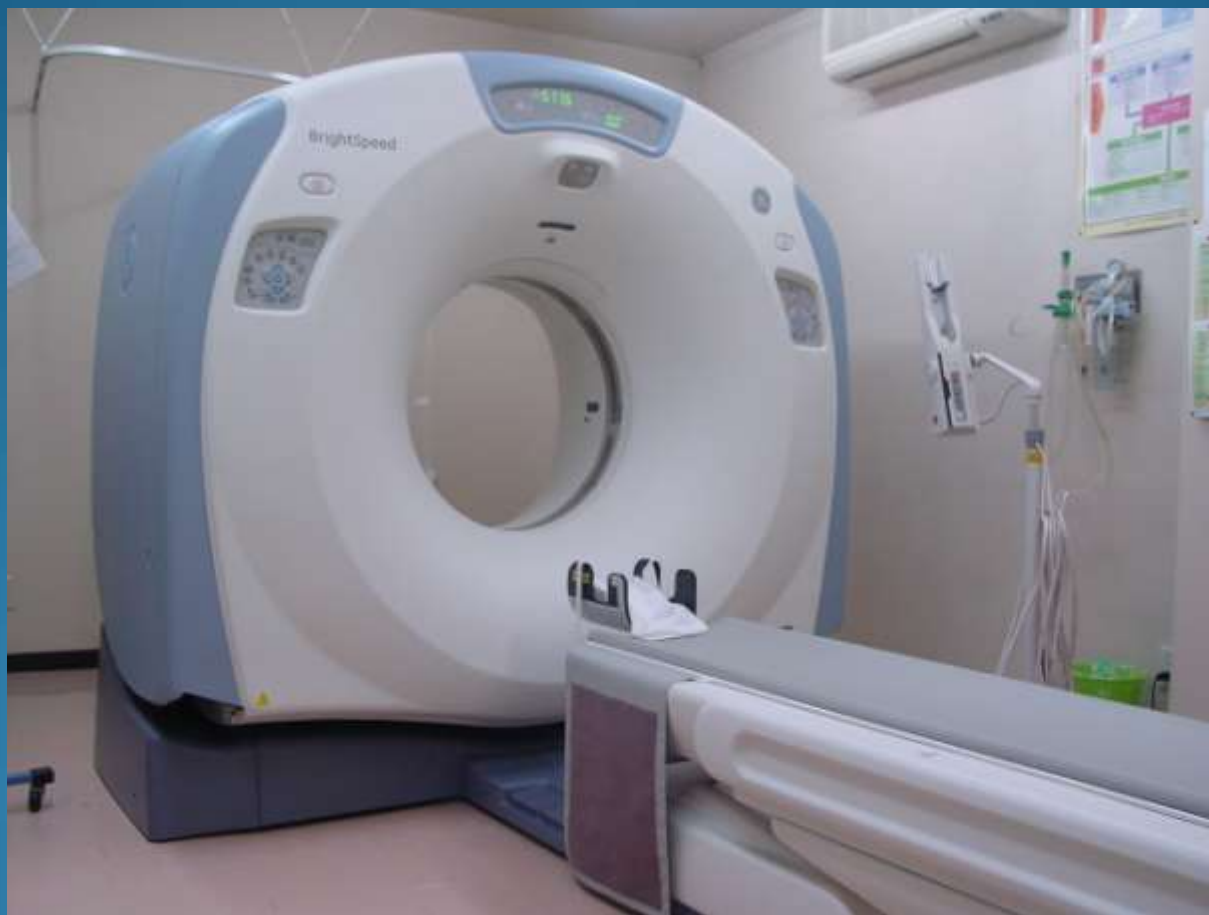

PEG造設半年後に確認された
胃結腸ろうの一例

荻野病院
澤 寛憲

使用装置



GE社製 Bright Speed(16列)

症例

患者 80才 女性

既往歴

多発性脳梗塞(平成16年)

右大腿骨骨折人口骨頭術後(平成20年)

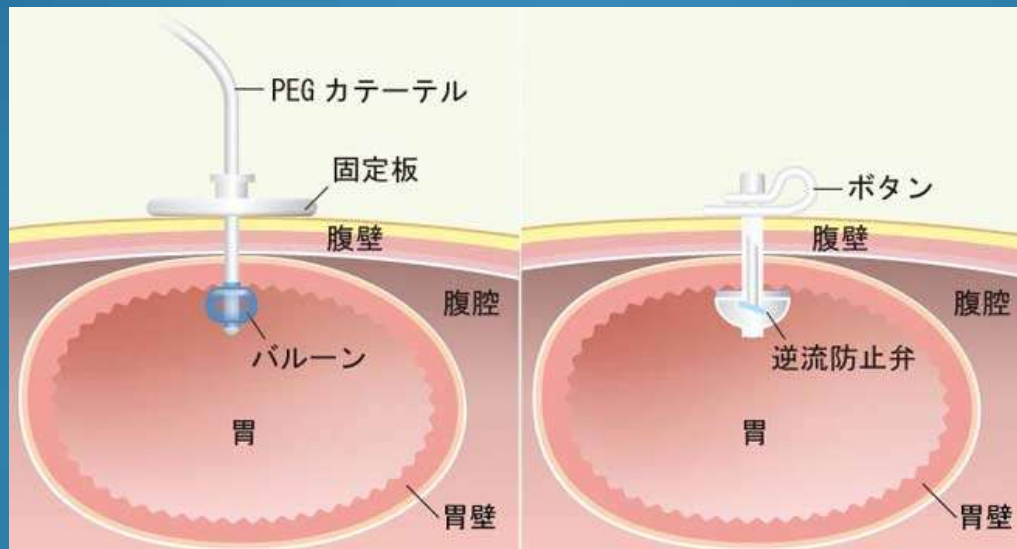
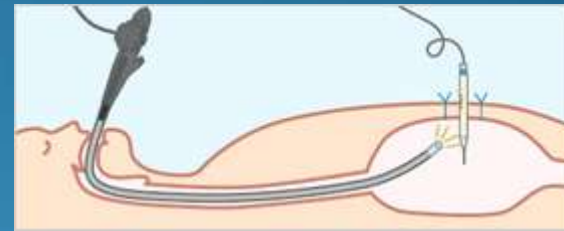
当院老人保健施設に入所中(平成22年12月PEG造設)



今年6月 胃ろうカテーテルの交換時期が来たため交換

PEGについて

Percutaneous (経皮的)
Endoscopic (内視鏡的)
Gastrostomy (胃ろう造設術)



独立行政法人国立がん研究センターがん対策情報センター ホームページより

午前中に胃ろうカテーテル交換

夕食まで流動食を入れたが・・・ 23時頃から

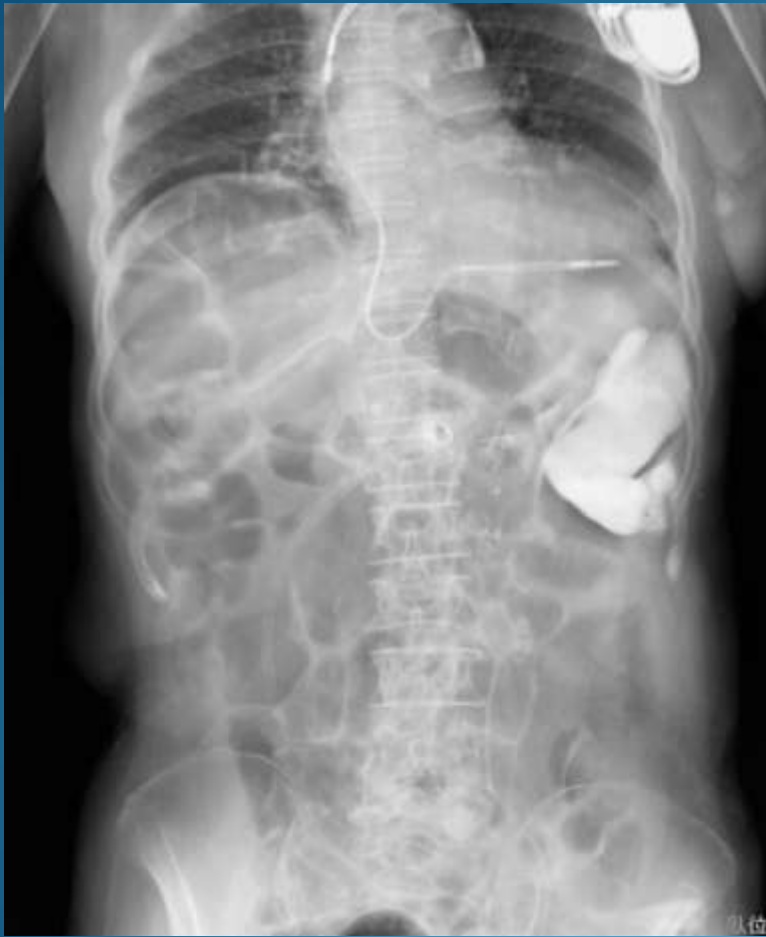嘔吐、下痢、腹部膨満、微熱

肛門、胃ろうカテーテルから多量のガス排泄
下痢は一晩中・・・・・・・・・・流動食？

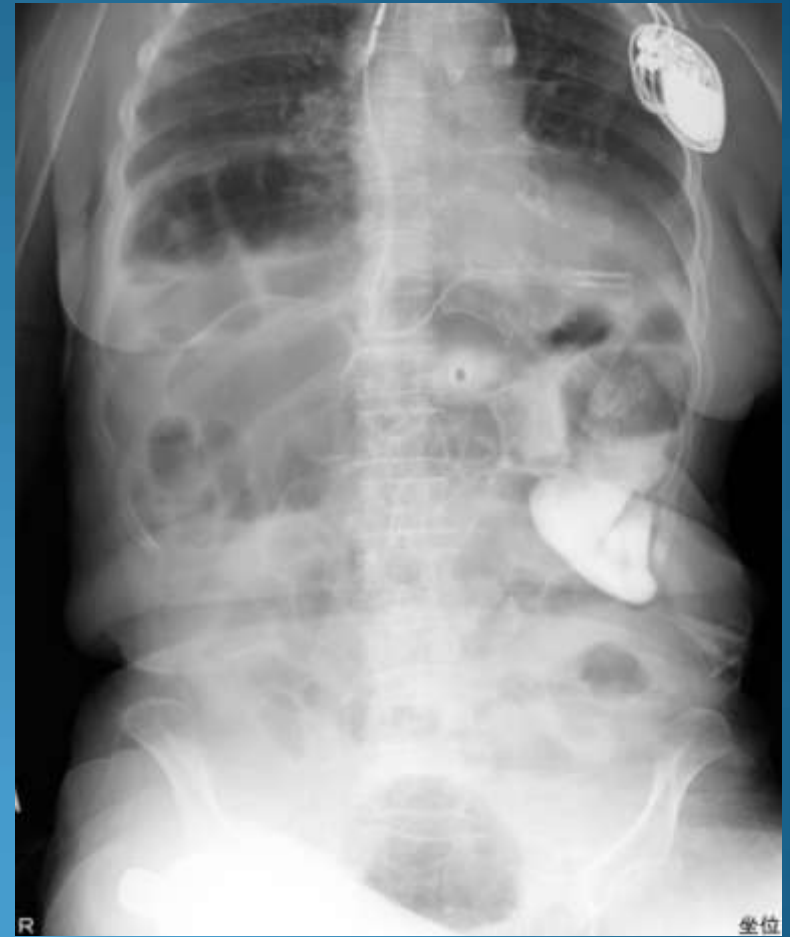検査データ

白血球数 12780

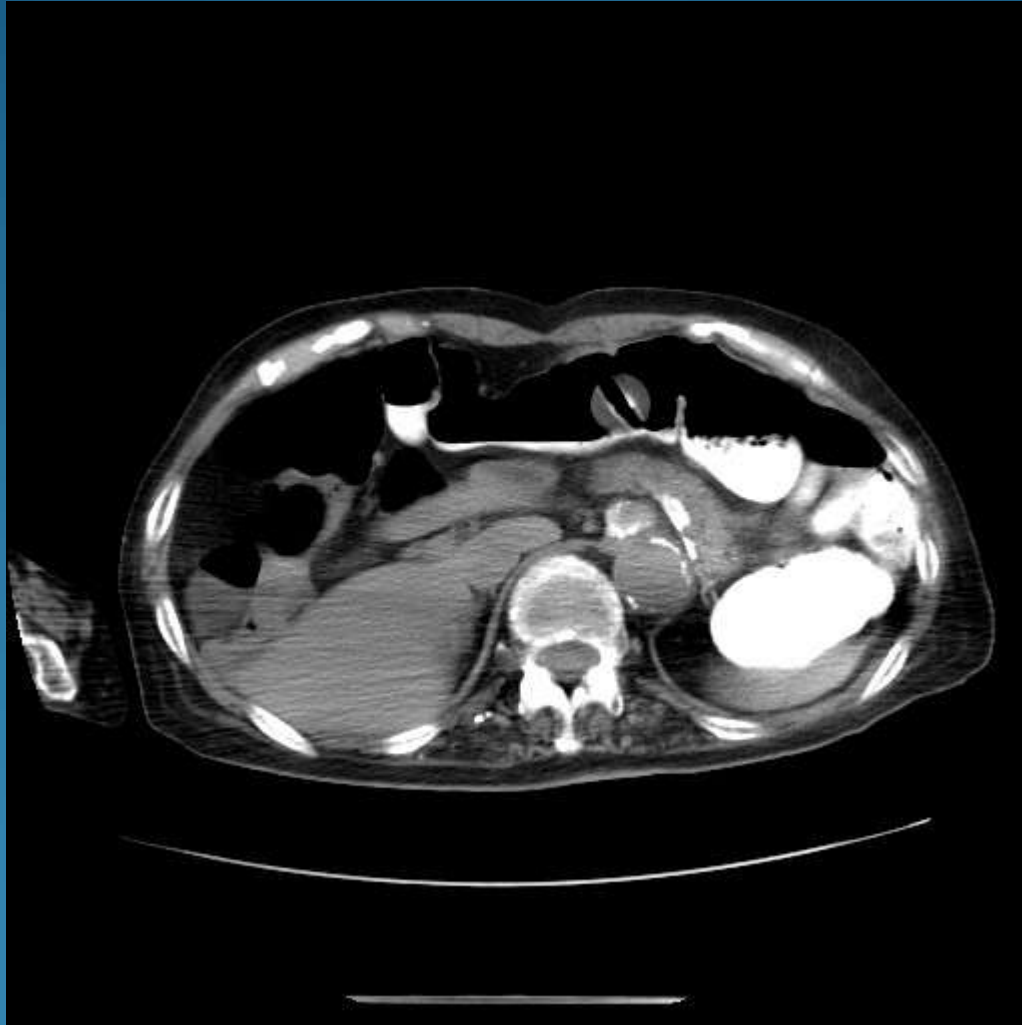
CRP定量 2.19



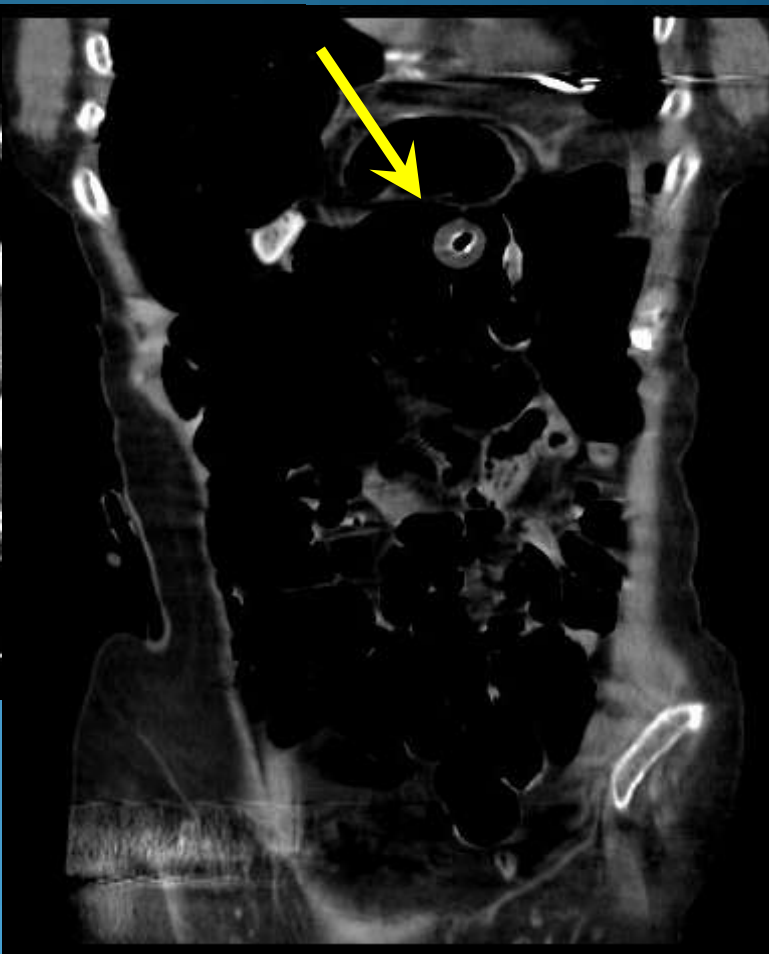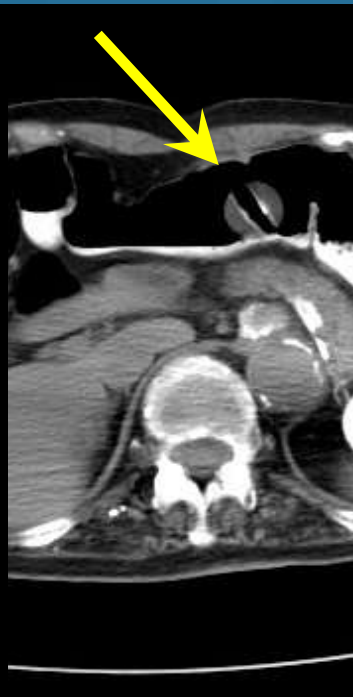
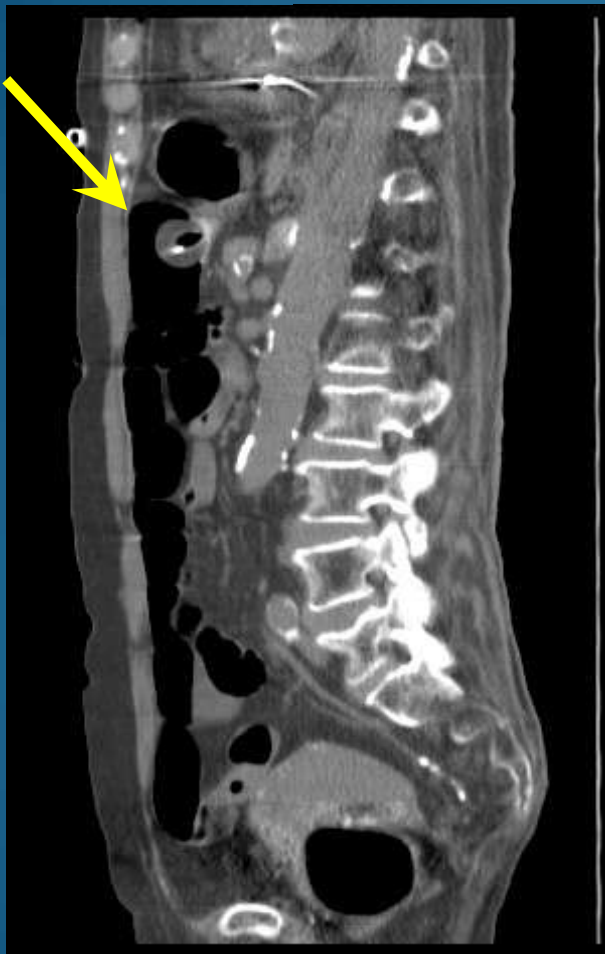腹部X線写真 臥位

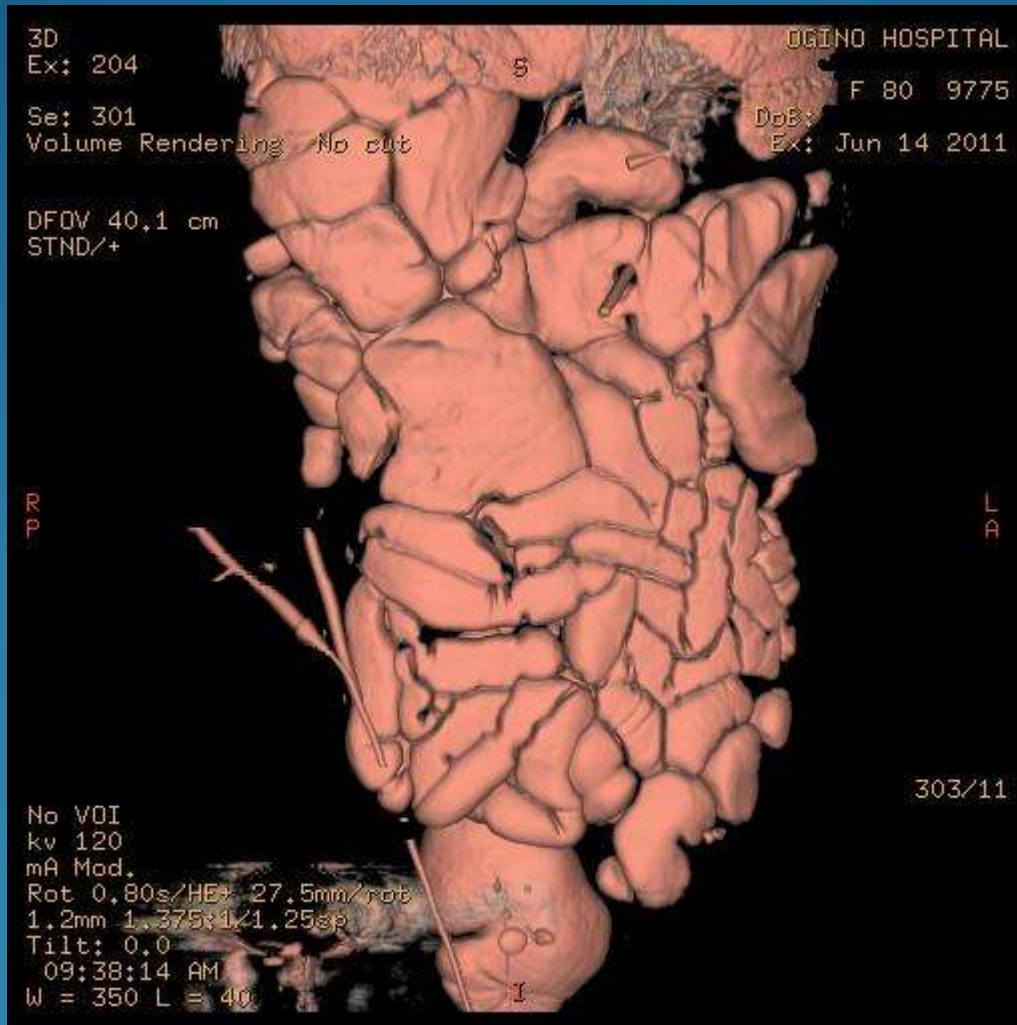


腹部X線写真 坐位

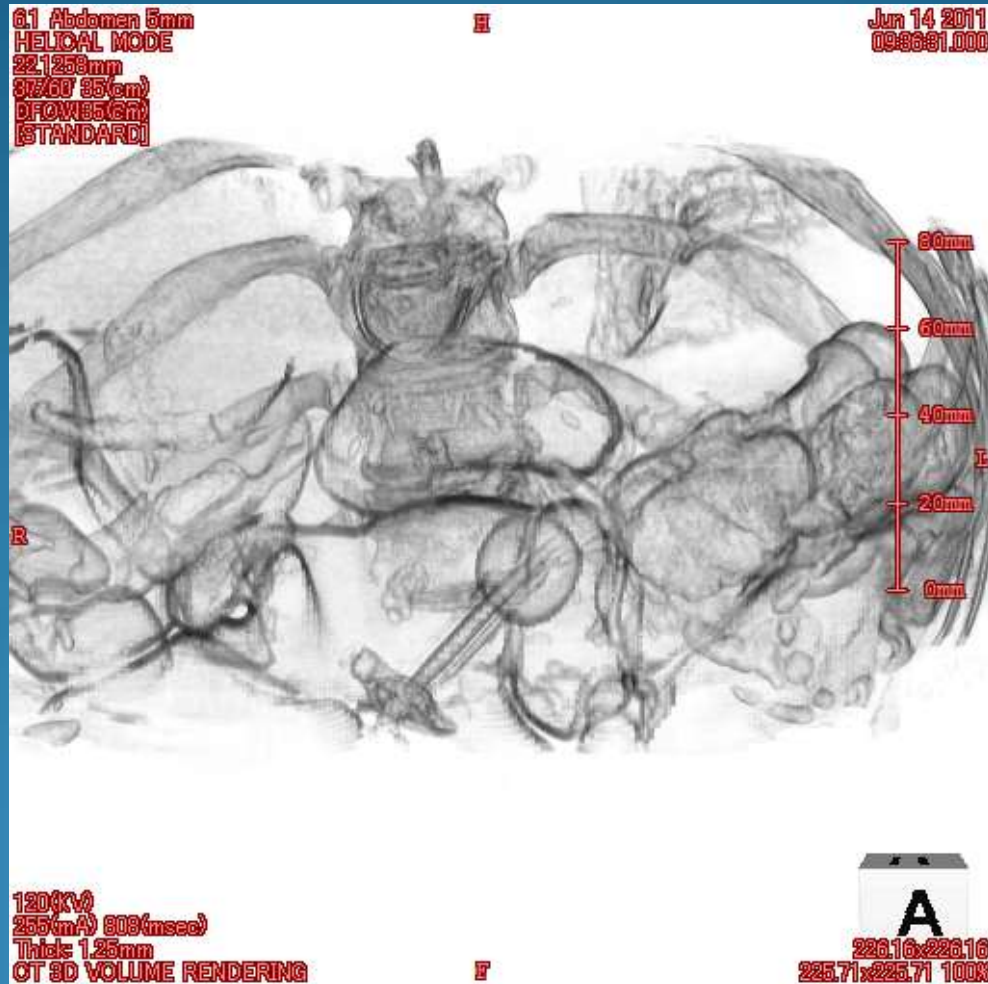


腹部CT Axial



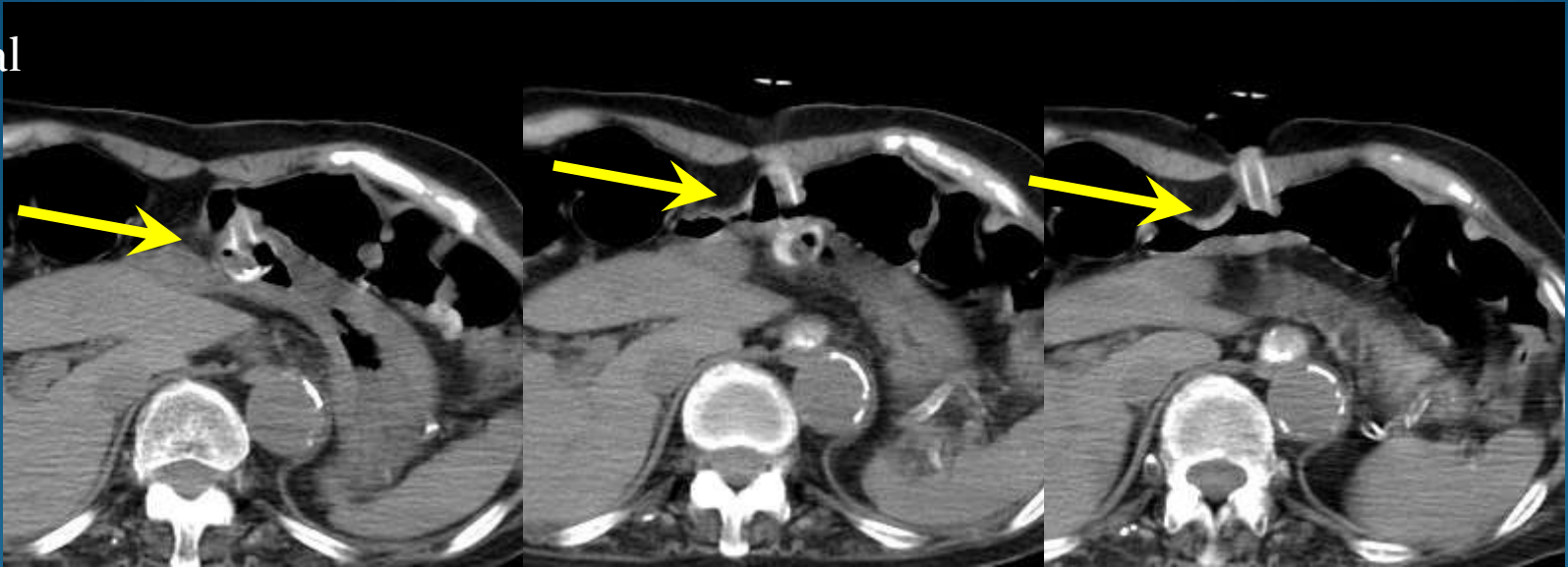


3D画像 Airしきい値

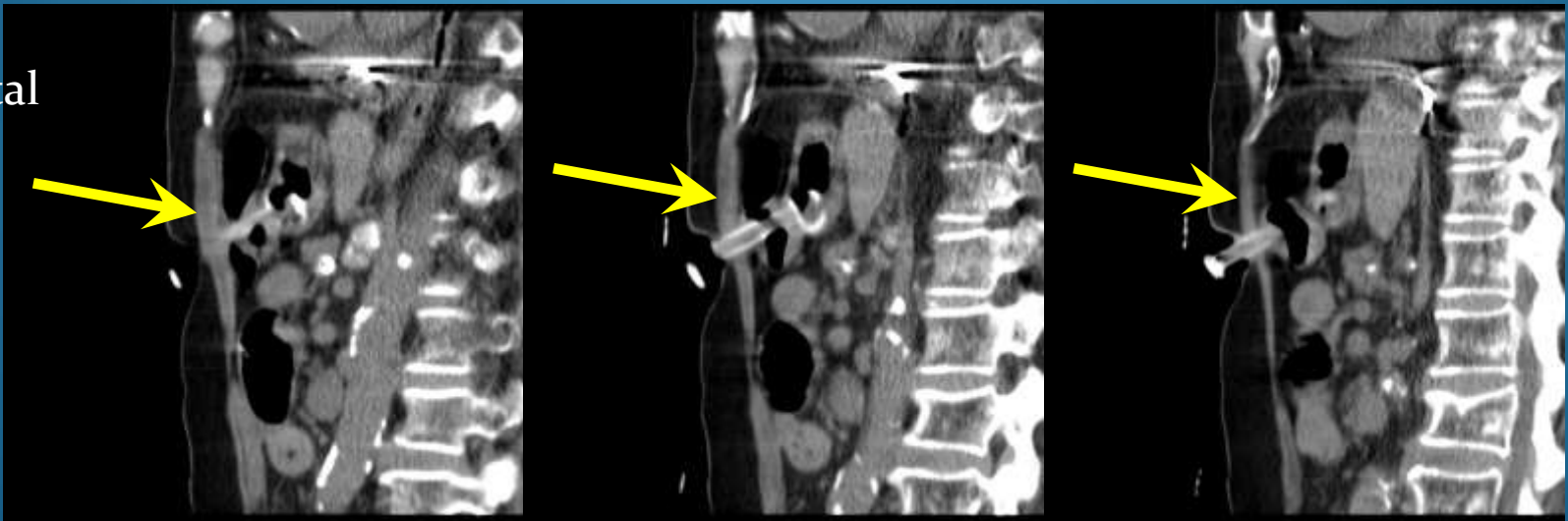


胃ろうカテーテル交換前

Axial



Sagittal



現在

内視鏡下で胃結腸ろうのろう孔をクリップにて閉鎖

経皮経食道胃管を挿入

経過は良好

以上です